Wizualny Atlas Anatomii Palpacyjnej

Zlokalizuj • potwierdź ruchem • rozpoznaj ograniczenia



Punkty orientacyjne do świadomego planowania aplikacji

Zakres i zgoda

Atlas służy nauce orientacji powierzchownej. Palpacja nie daje pewnego rozpoznania uszkodzenia ani przyczyny bólu.

Wyjaśnij obszar i cel dotyku; uzyskaj zgodę. Zapewnij osłonięcie oraz możliwość przerwania w każdej chwili.

W okolicach intymnych uzgodnij zakres, pozycję i obecność osoby towarzyszącej zgodnie z zasadami placówki.

Przypadki są fikcyjne. Uczenie się na drugiej osobie wymaga nadzoru i poszanowania granic.



Indeks wizualny

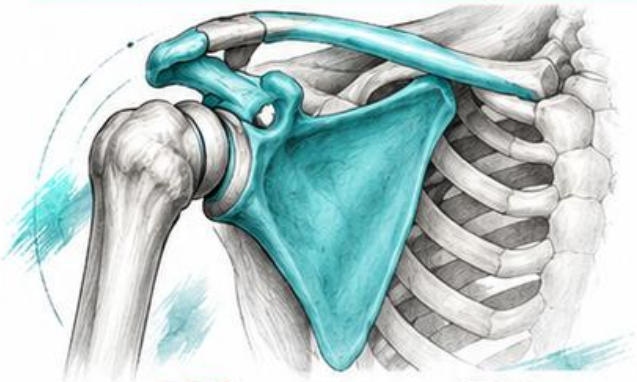



07–16
Obręcz barkowa i szyja

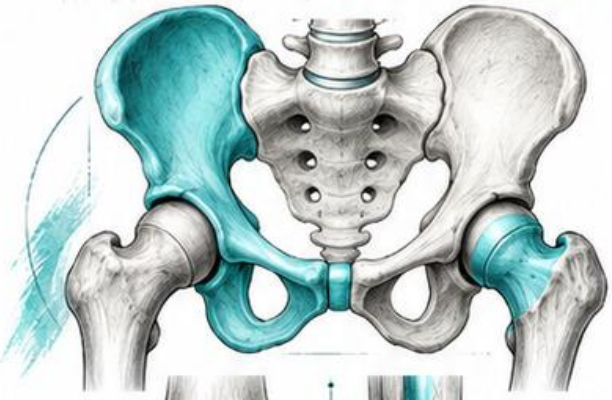

17–23
Miednica i biodro

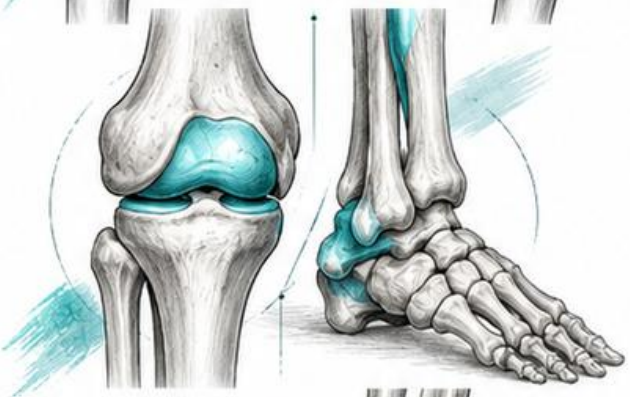

24–34
Udo, podudzie i stopa

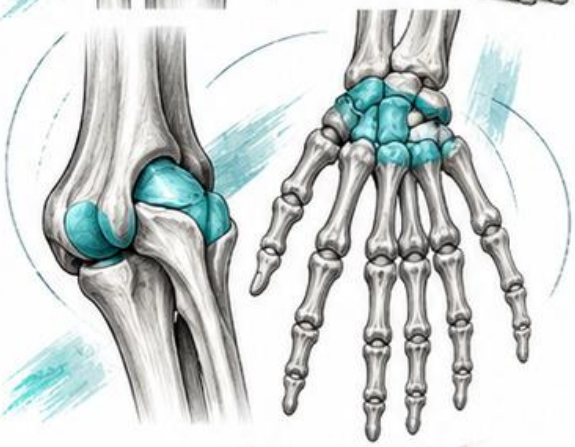

35–38
Łokieć, nadgarstek i ręka



39–42
Sekwencje, sprawdzian i źródła

Pozycja, nacisk, komunikacja



Podeprzyj badaną część, odsłoń tylko potrzebny obszar i zacznij od **lekkiego kontaktu**.



Zapytaj o komfort. Zwiększaj nacisk tylko w zakresie potrzebnym do orientacji, **bez prowokowania bólu**.



Najpierw zbadaj tkanki rozluźnione; następnie poproś o **łagodny ruch** i ponownie rozluźnij.



Ból, mrowienie lub wycofanie zgody oznaczają **przerwanie**.

Od punktu do potwierdzenia

1. Ustal stronę oraz pozycję ciała.

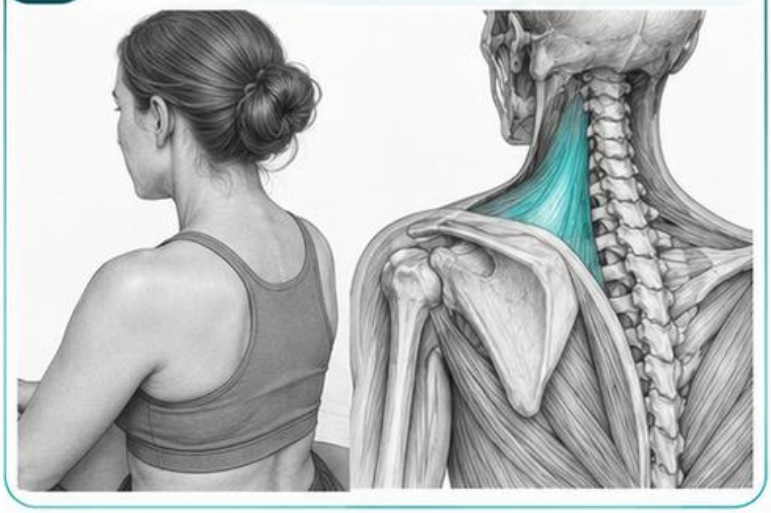

2. Znajdź dobrze dostępny punkt kostny.

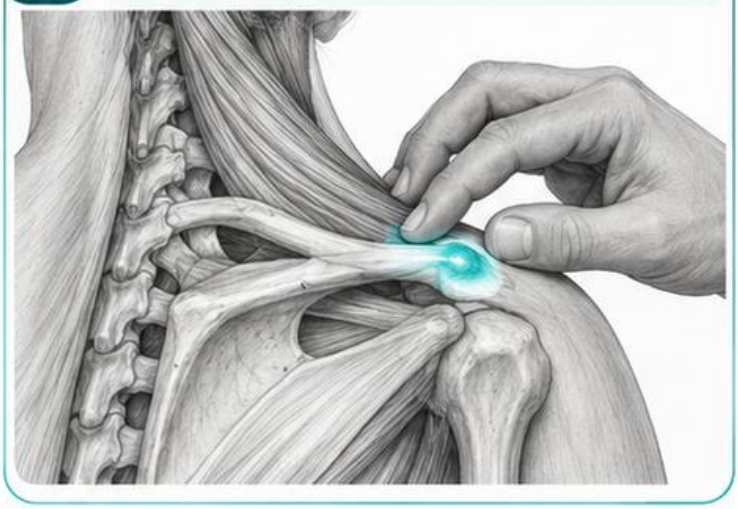

3. Przesuń się do sąsiedniej struktury zgodnie z anatomią.

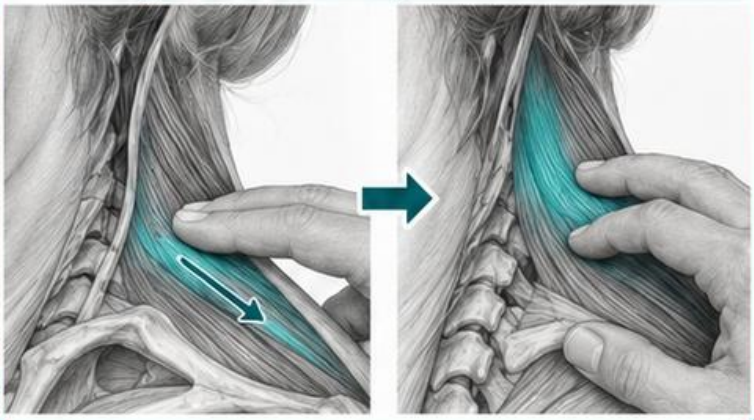

4. Potwierdź ruchem, jeśli jest dozwolony.



5. Porównaj po ponownym rozluźnieniu.
Nie uznawaj tkliwości za dowód uszkodzenia konkretnej struktury.

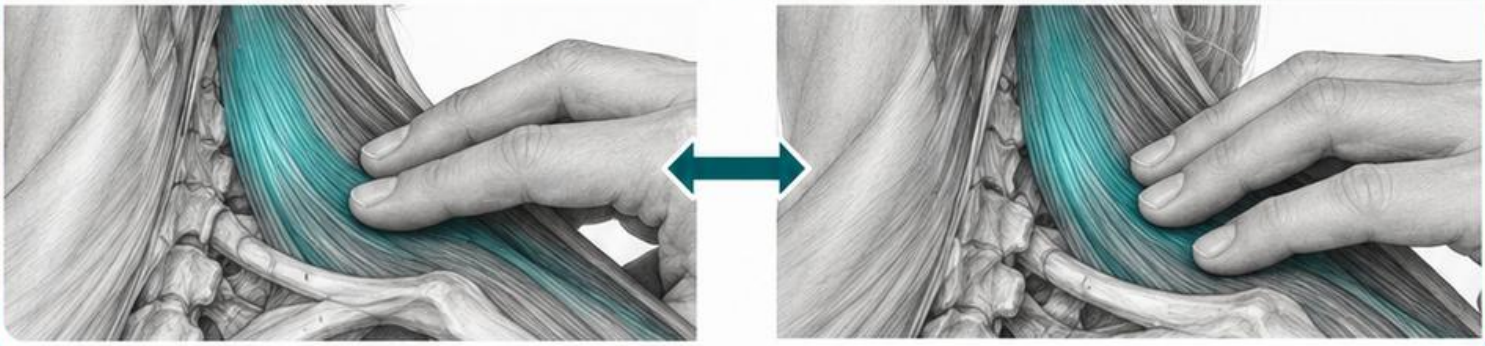

Po zmianie pozycji ponownie sprawdź punkty przed pomiarem taśmy.

Naczynia i nerwy: granice

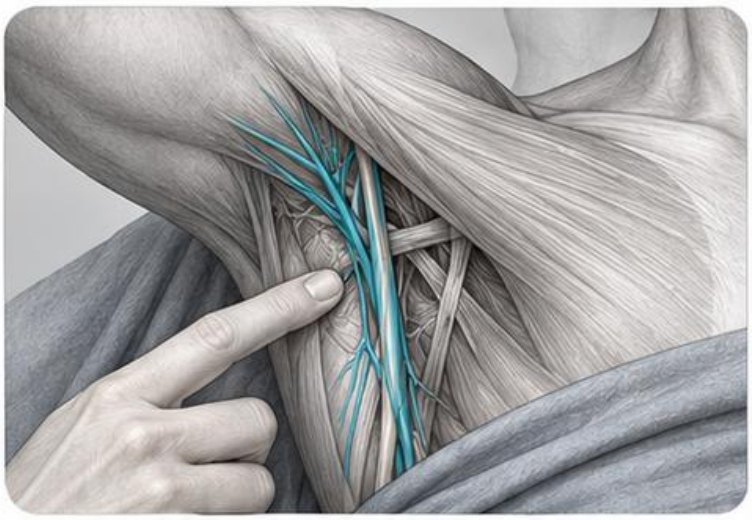



Nie szukaj struktur nerwowych silnym uciskiem. Nie wywołuj mrowienia jako testu prawidłowego położenia palców.

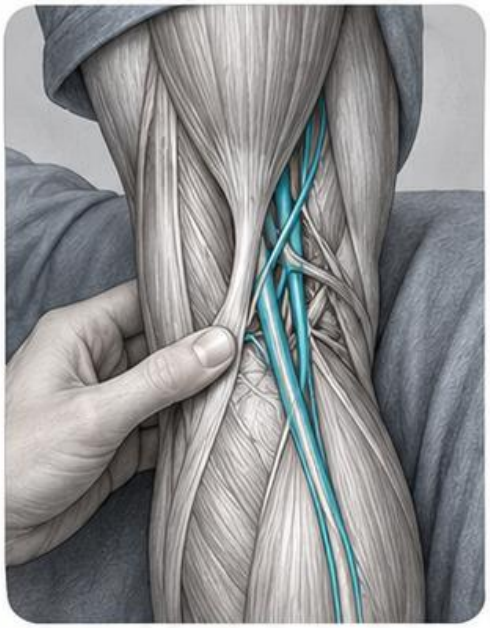

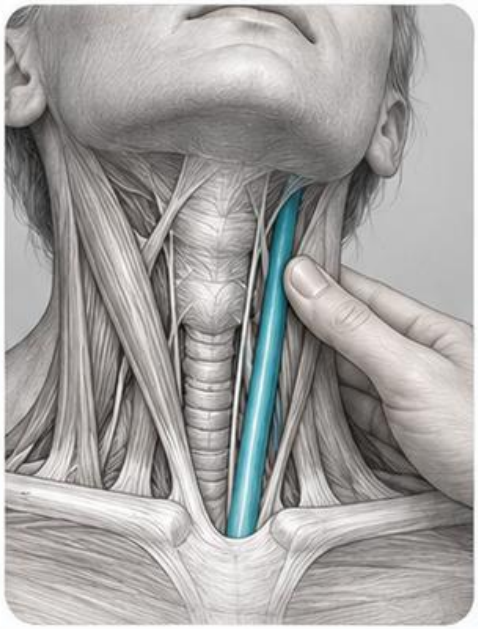



Omiń ucisk dołu pachowego, dołu podkolanowego, przedniej szyi i okolic wyczuwalnego tętna.

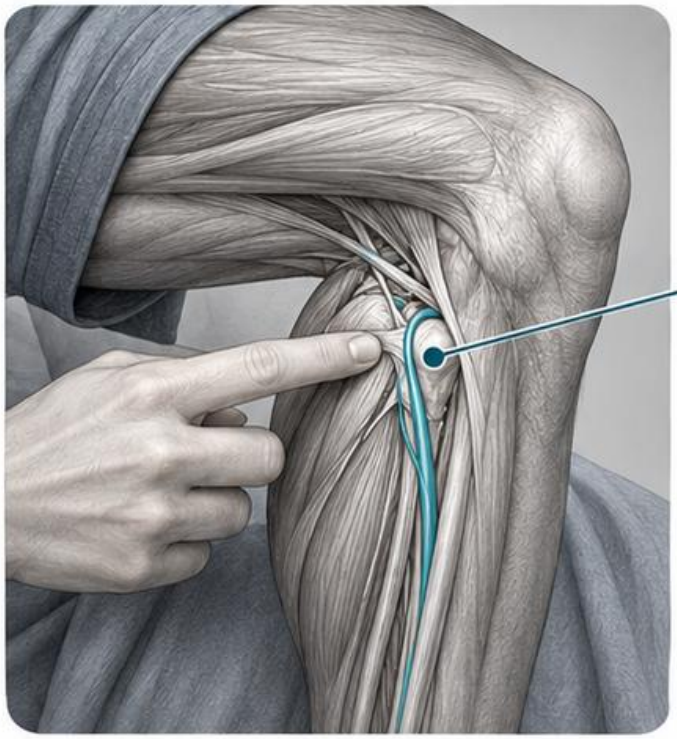

Przy głowie strzałki zachowaj ostrożność ze względu na nerw strzałkowy wspólny.

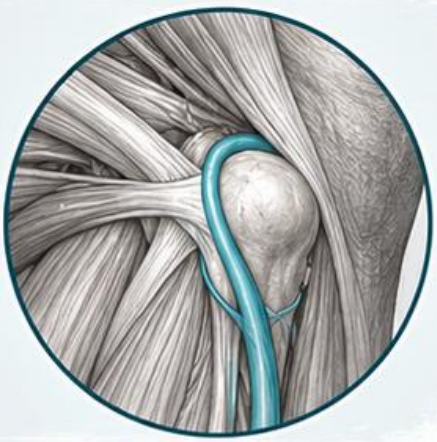



Nowe zaburzenie czucia wymaga przerwania i oceny.

Obojczyk

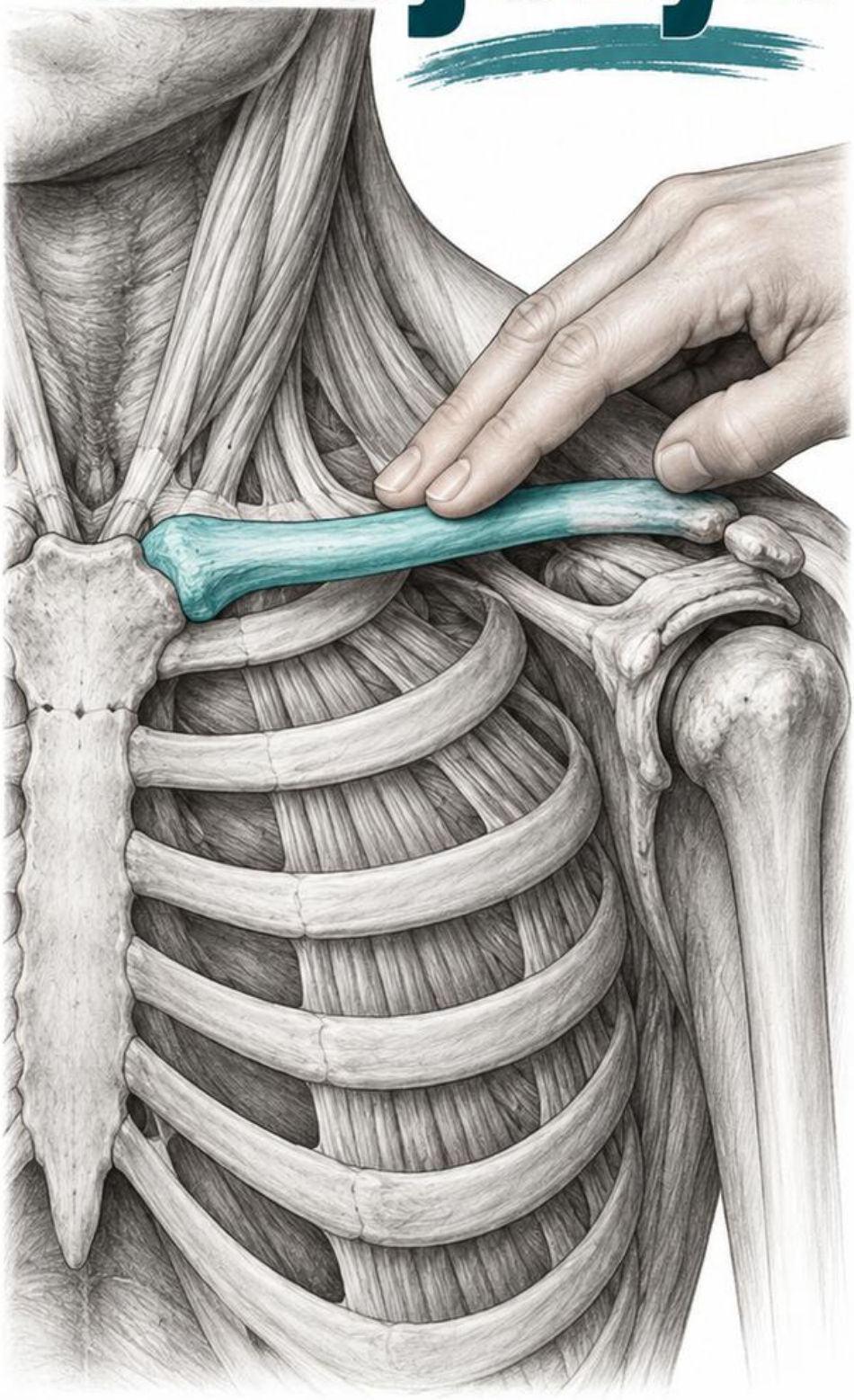

1 Zlokalizuj:

W siadzie znajdź przyśrodkowy koniec przy mostku; śledź łagodnie trzon bocznie.

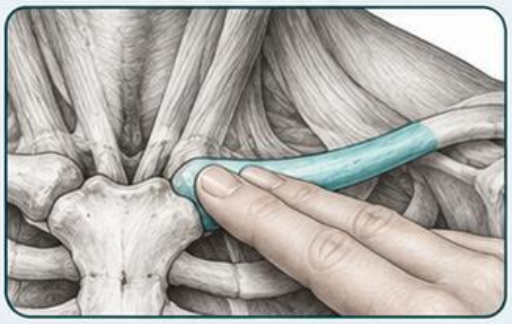

2 Potwierdź:

Przy spokojnym uniesieniu barku obserwuj ruch całej obręczy.



3 Błąd i zastosowanie:

Nie wciskaj palców pod obojczyk. Punkt orientuje przód barku; nie określa sam lokalizacji bólu.

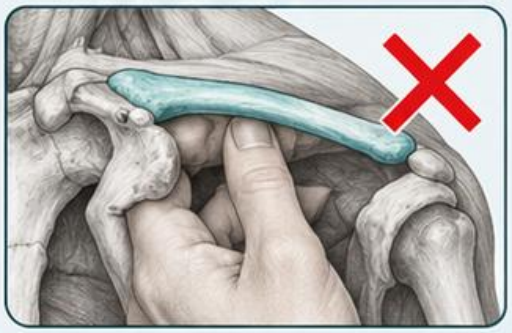

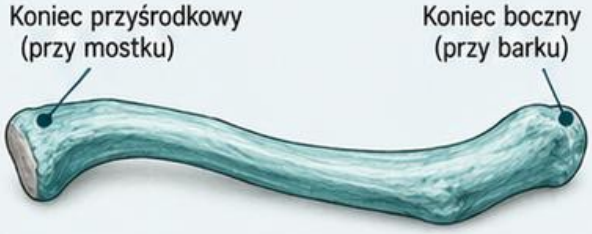

WIDOK OD PRZODU



WIDOK Z GÓRY



WIDOK OD BOKU

Wyrostek barkowy

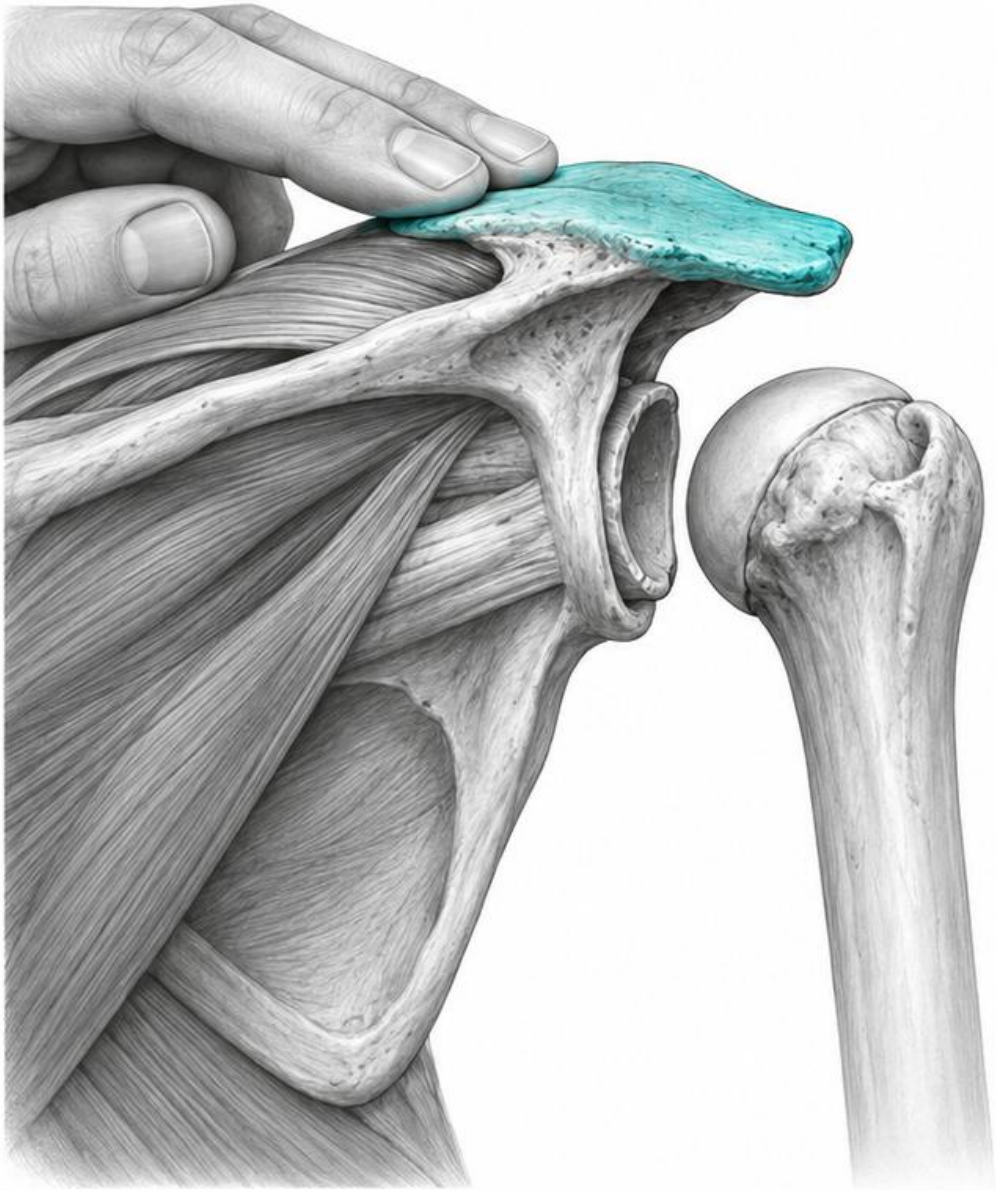

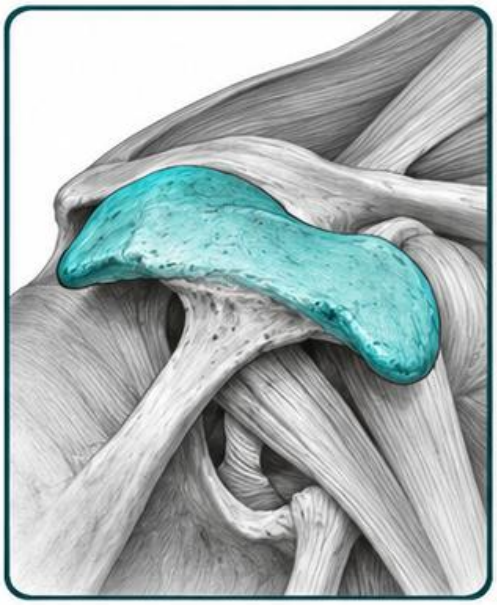



1 **Zlokalizuj:** Od grzebienia łopatki przejdź bocznie do szerokiego wyrostka nad barkiem.

2 **Potwierdź:** Przy ruchu ramienia sprawdź, że punkt należy do łopatki, nie do przemieszczającej się kości ramiennej.

3 **Błąd i zastosowanie:** Nie myl z guzkiem większym. Użyj jako punktu pomiaru okolicy barku.

Grzebień łopatki

Zlokalizuj:

W siadzie odnajdź tylną, wyraźną krawędź kostną; śledź ją od wyrostka barkowego ku przyśrodkowi.

Potwierdź:

Poproś o łagodne cofnięcie łopatek; krawędź porusza się z łopatką.

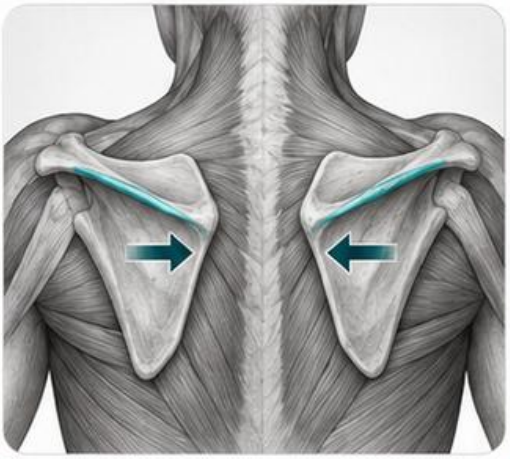

Błąd i zastosowanie:

Nie traktuj pasma mięśniowego jako grzebienia. Oddziela orientacyjnie dół nadgrzebieniowy od podgrzebieniowego.

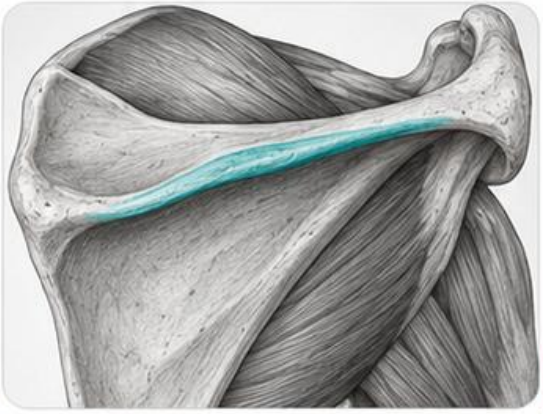

Brzeg przyśrodkowy i kąt dolny

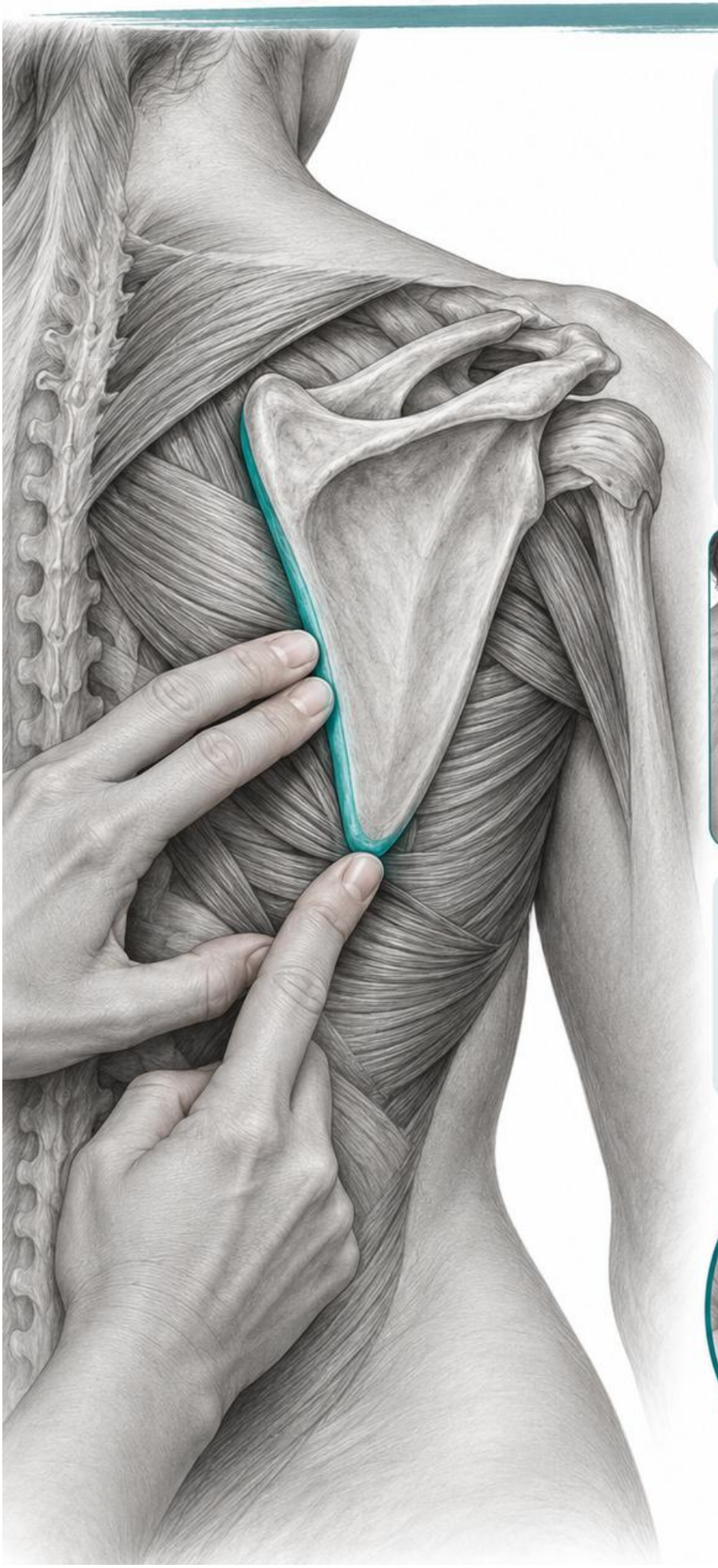

1 Zlokalizuj:

W siądzie lub leżeniu na brzuchu odszukaj krawędź łopatki oraz jej dolny koniec.

2 Potwierdź:

Łagodna protrakcja uwidacznia przesuwanie łopatki po klatce piersiowej.

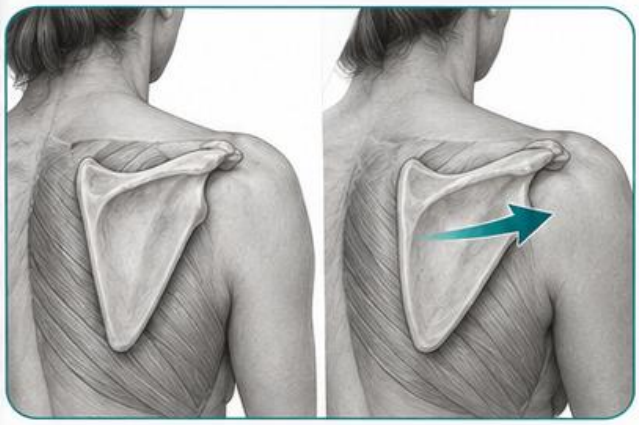

3 Błąd i zastosowanie:

Nie wciskaj palców pod łopatkę. Ponownie sprawdź punkty w pozycji planowanego oklejania.



Mięsień naramienny

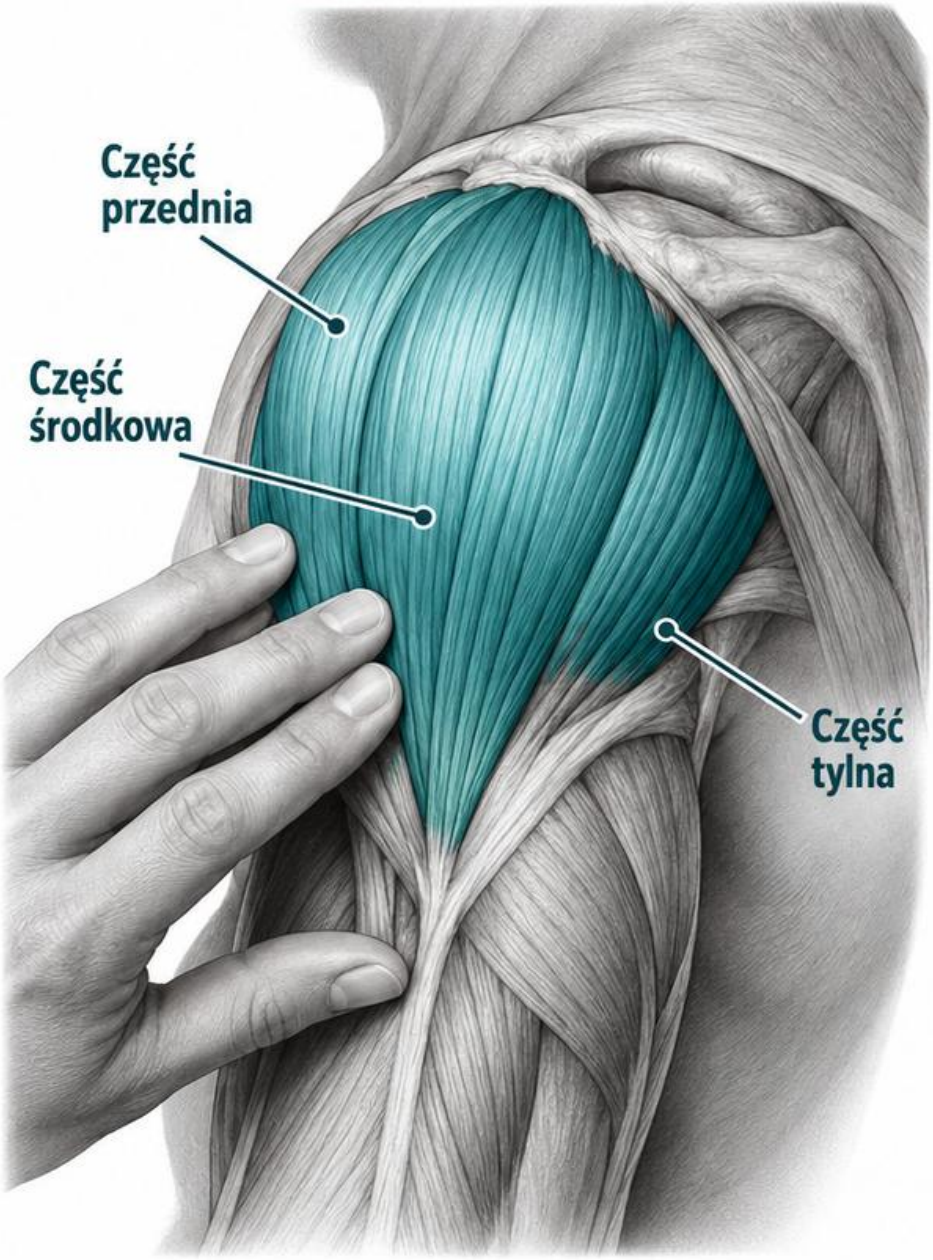

Zlokalizuj:

powierzchowną masę poniżej wyrostka barkowego, z przodu, boku i tyłu ramienia.

Potwierdź:

Łagodne odwiedzenie ułatwia wyczucie części środkowej; porównaj ze spoczynkiem.

Błąd i zastosowanie:

Nie uznawaj całej masy barku za jeden przebieg włókien. Obrys pomaga mierzyć aplikację regionalną.

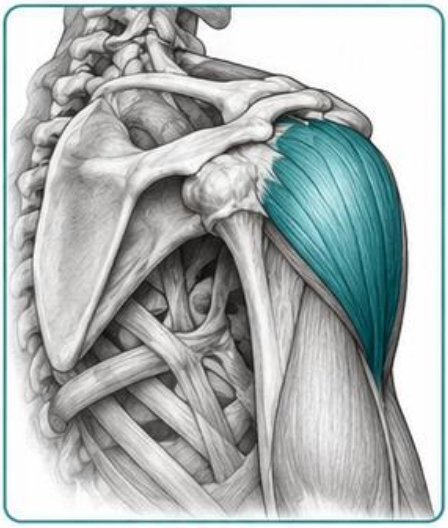

Widok boczny

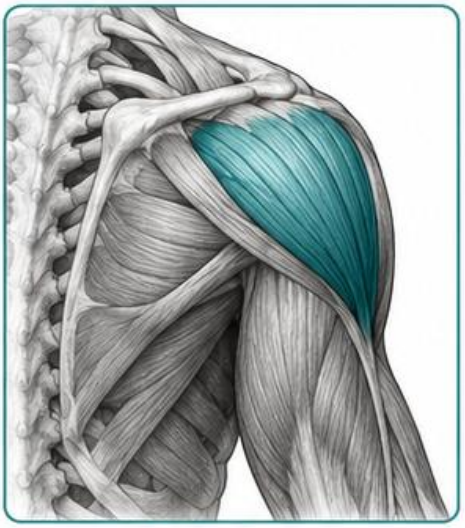

Widok tylny

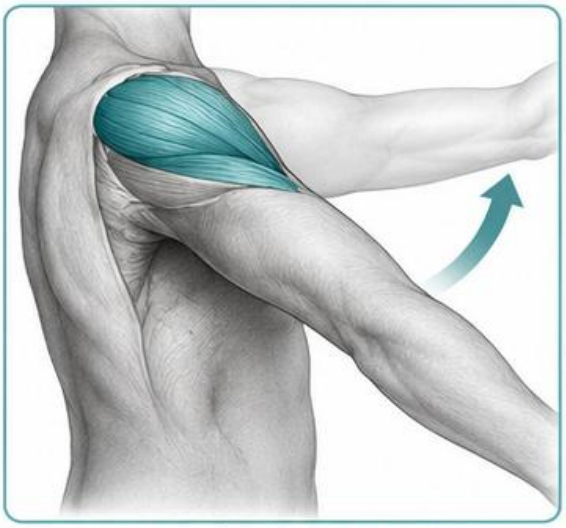

Łagodne odwiedzenie ramienia

Mięsień czworoboczny

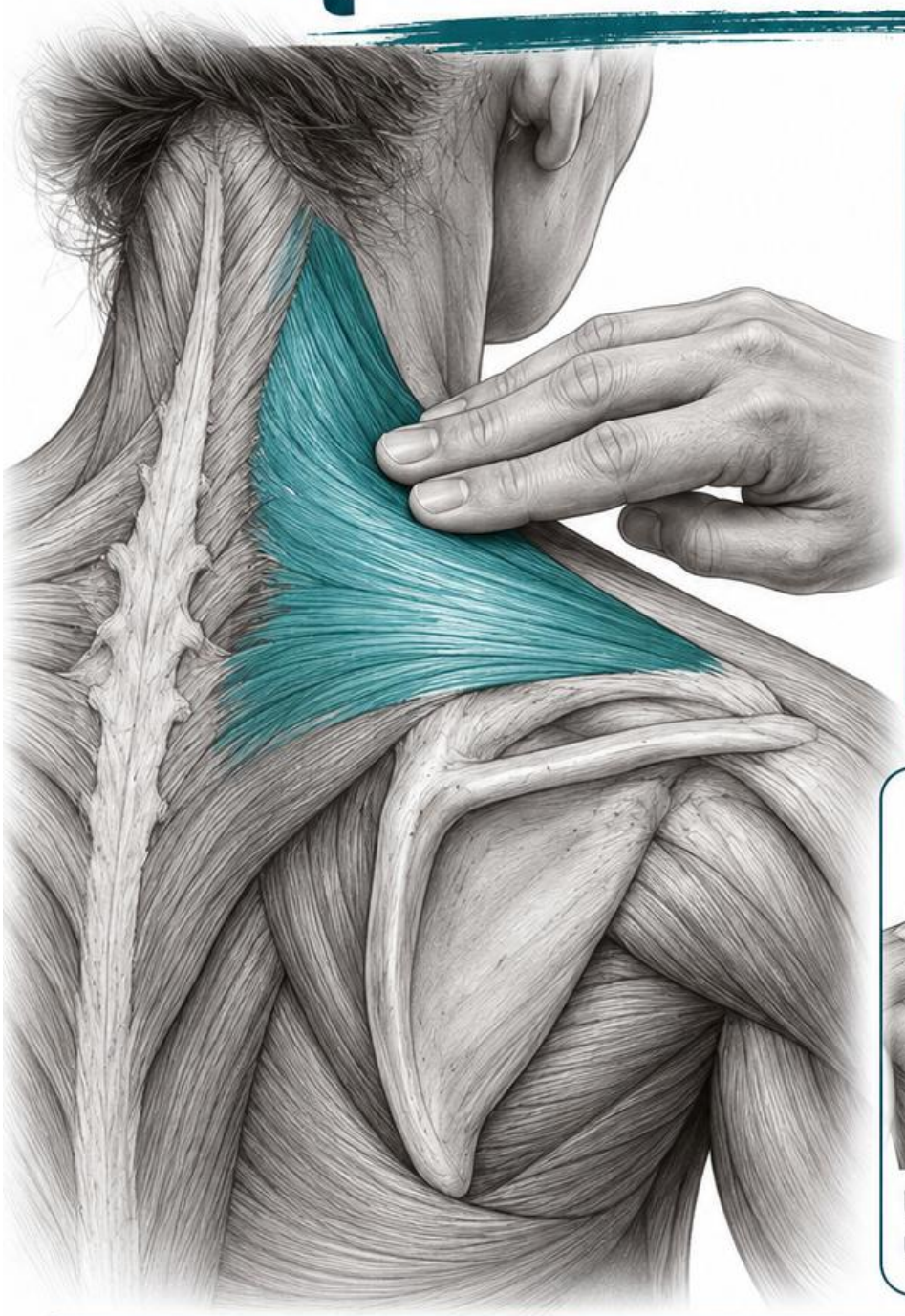

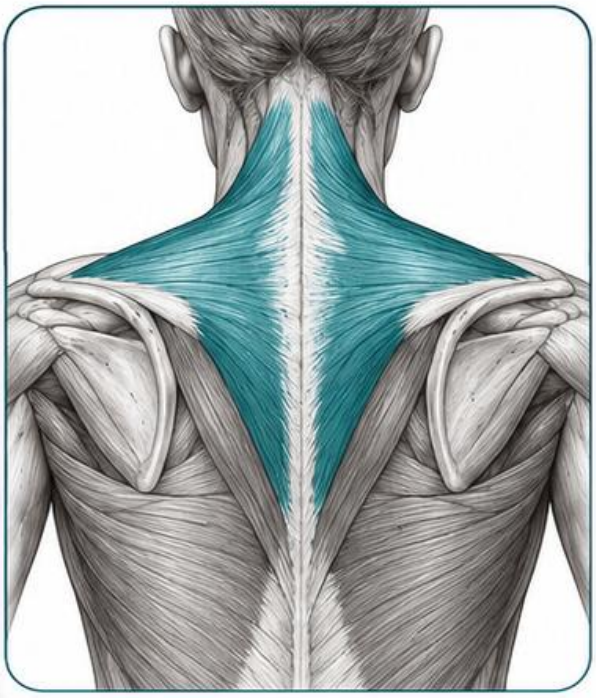

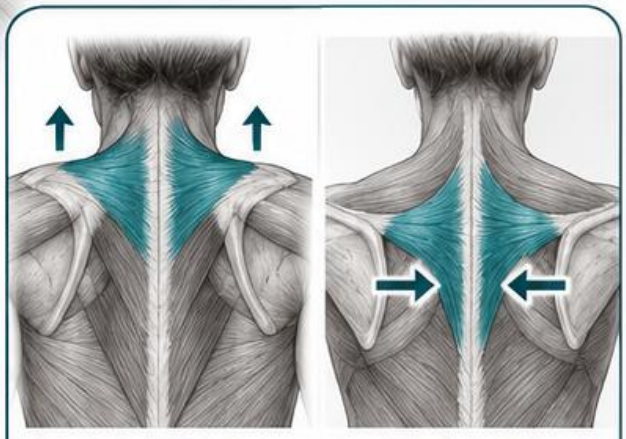

Uniesienie barków uwydatnia część górną.

Łagodne cofnięcie łopatek angażuje część środkową.

Zlokalizuj: Znajdź powierzchowną tkankę między szyją a barkiem, następnie orientuj się względem grzebienia łopatki.

Potwierdź: Uniesienie barków uwydatnia część górną; łagodne cofnięcie łopatek angażuje część środkową.

Błąd i zastosowanie: Nie identyfikuj pasma wyłącznie po bolesności. Przebieg włókien różni się między częściami.

Nadgrzebieniowy: ograniczony dostęp

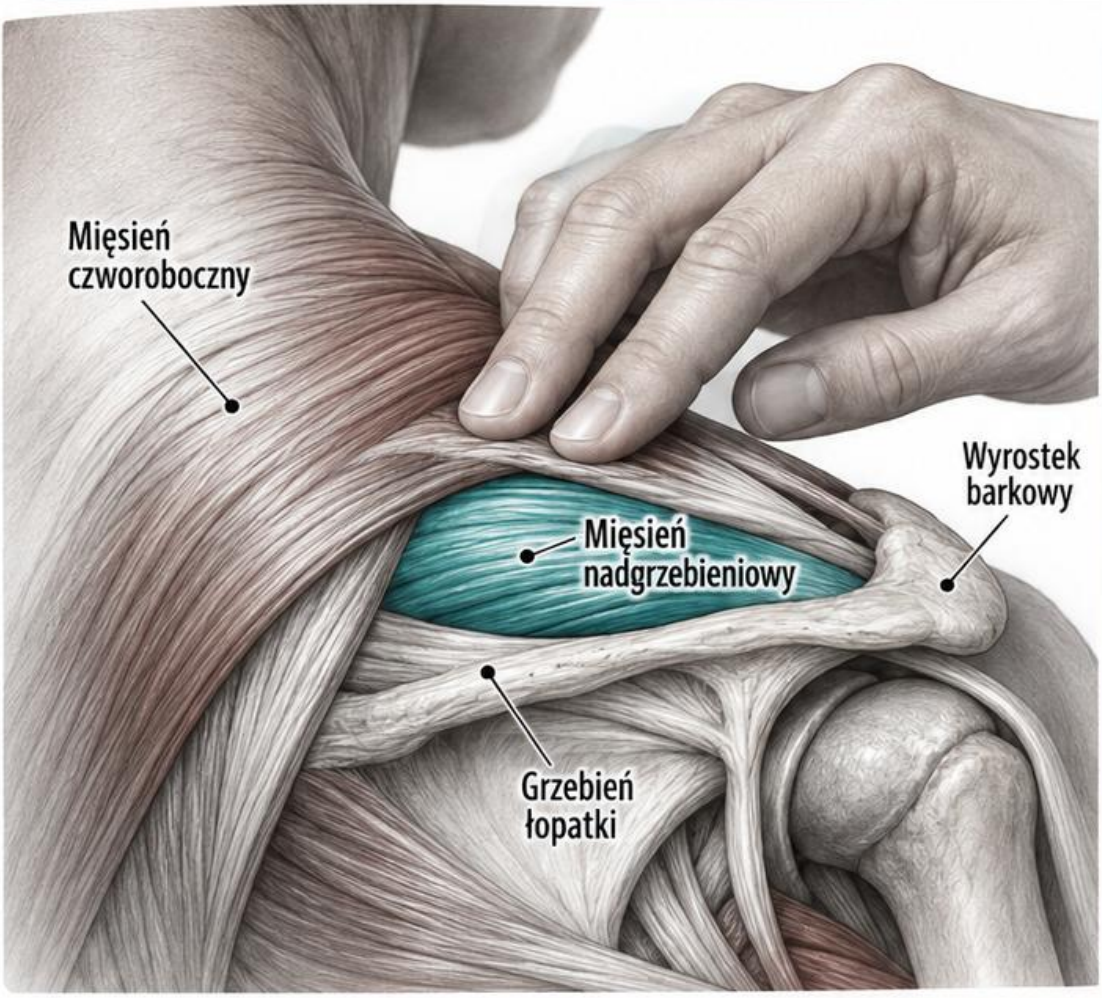

Zlokalizuj:

dół nadgrzebieniowy powyżej grzebienia łopatki.

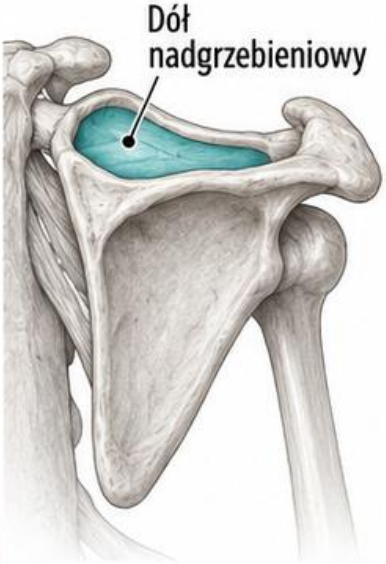

Potwierdź:

Łagodny początek odwiedzenia angażuje mięsień, lecz nie izoluje go od pozostałych mięśni barku.

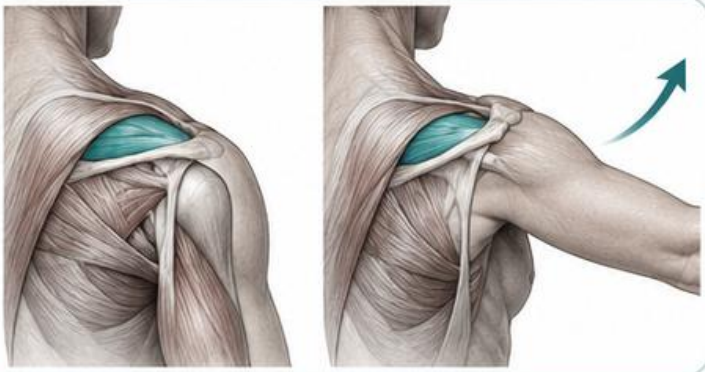

Błąd i zastosowanie:

Mięsień przykrywa czworoboczny; ścięgno przechodzi pod wyrostkiem barkowym. Nie potwierdzisz całego ścięgna palpacją powierzchowną.

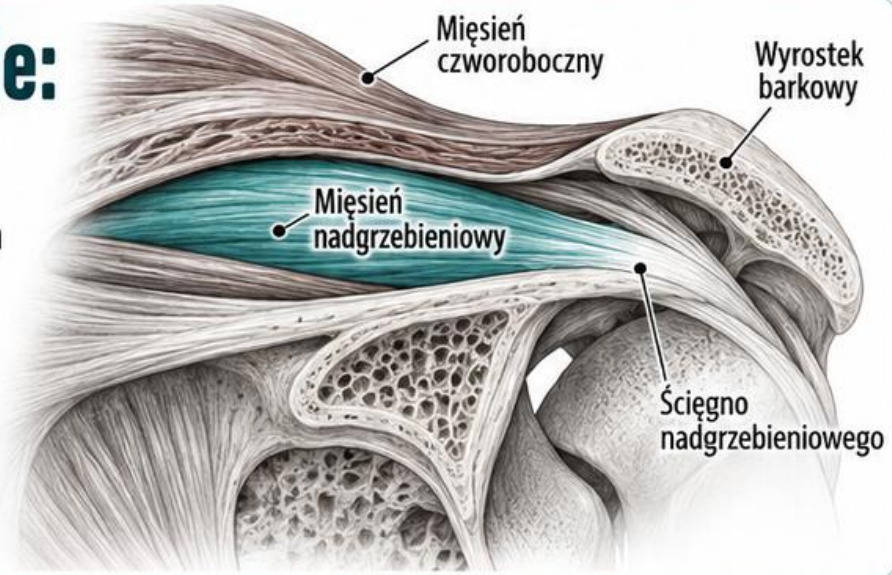

Mięsień podgrzebieniowy

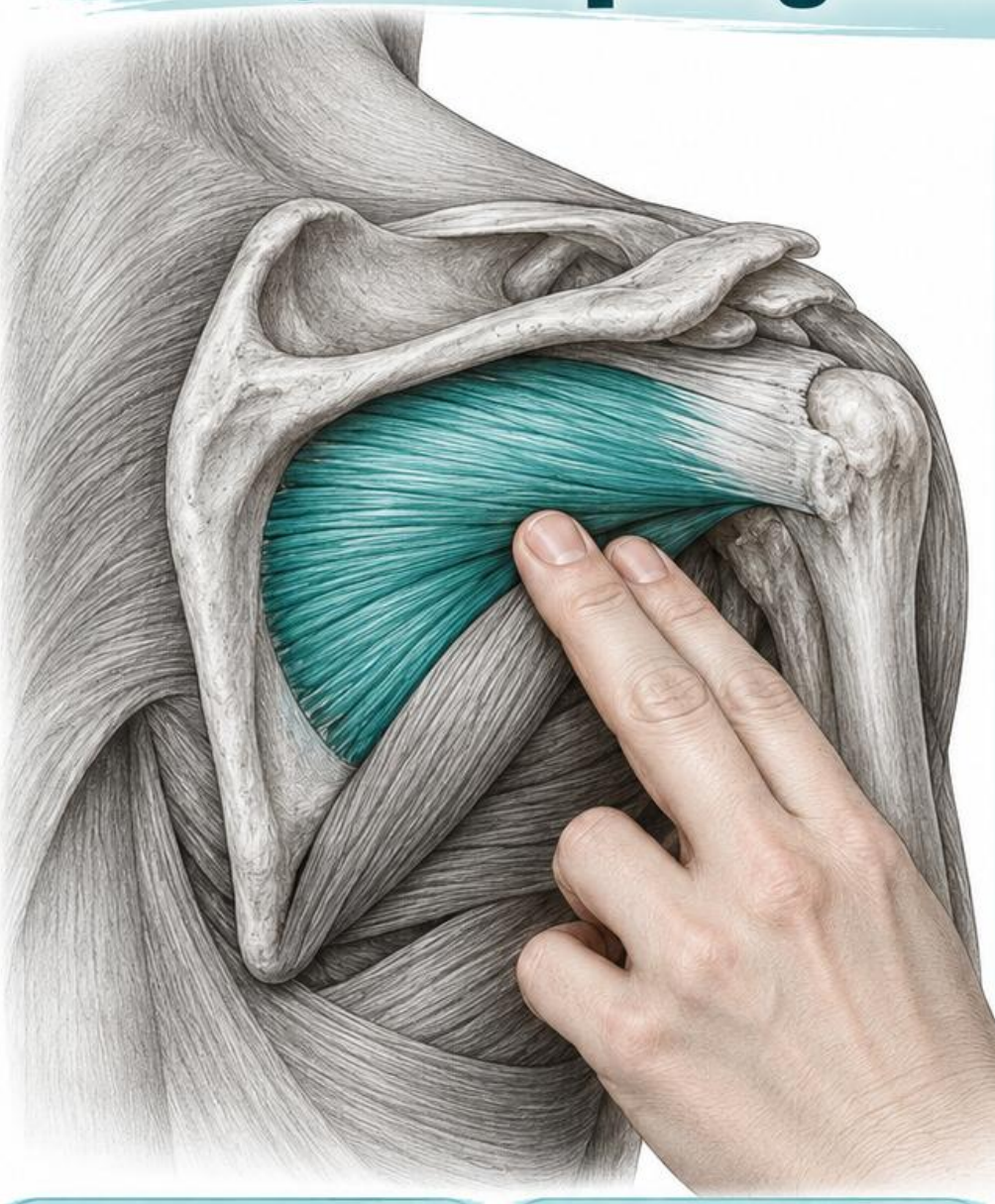

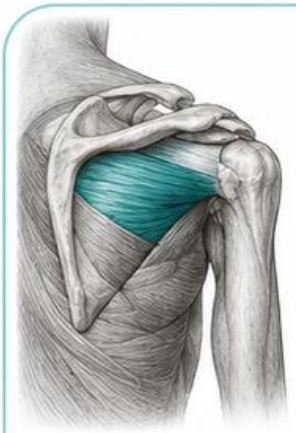



1 Zlokalizuj:

Znajdź dół poniżej grzebienia łopatki, z ramieniem podpartym.



2 Potwierdź:

Przy łagodnej rotacji zewnętrznej wyczuj zmianę napięcia; wróć do rozluźnienia.



3 Błąd i zastosowanie:

Nie myl dolnej części z mięśniem obłym większym. Ruch nie dowodzi izolacji jednego mięśnia.

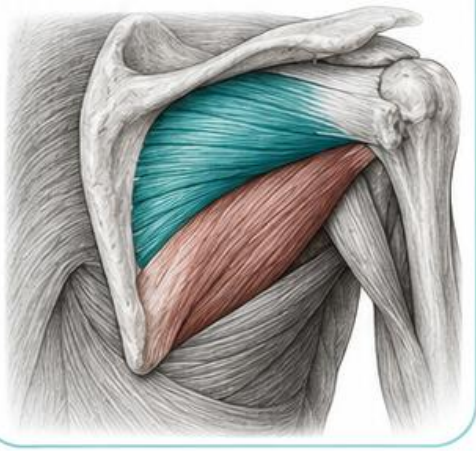

C7 i przejście szyjno-piersiowe

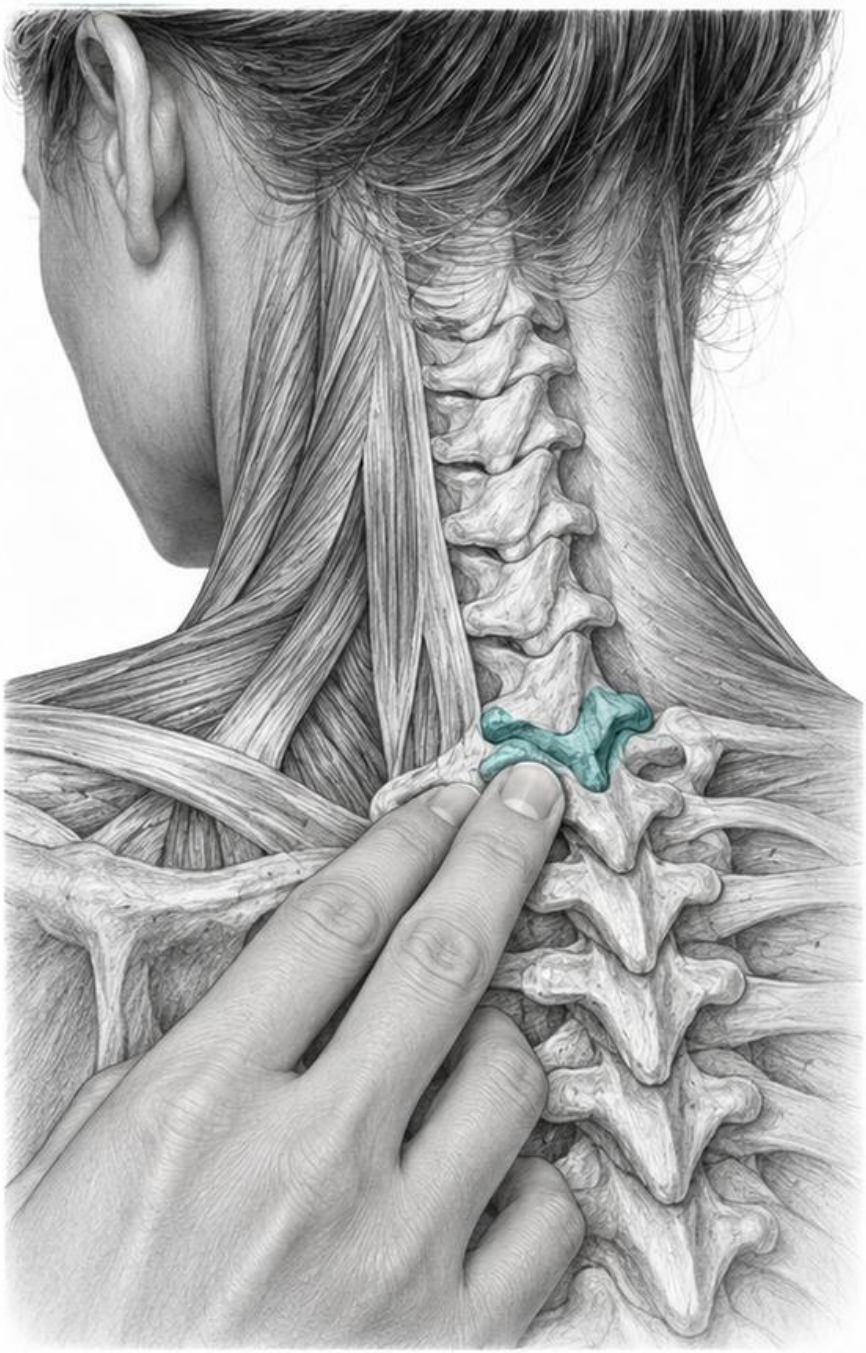

Zlokalizuj:

Zacznij od orientacji w linii wyrostków kolczystych dolnej szyi.

Potwierdź:

Łagodne zgięcie może uwidocznić wyniosłość, ale najbardziej wystający punkt nie musi być C7.

Błąd i zastosowanie:

Nie opieraj numeracji na jednym guzku. Gdy poziom ma znaczenie kliniczne, potrzebne jest dokładniejsze potwierdzenie.



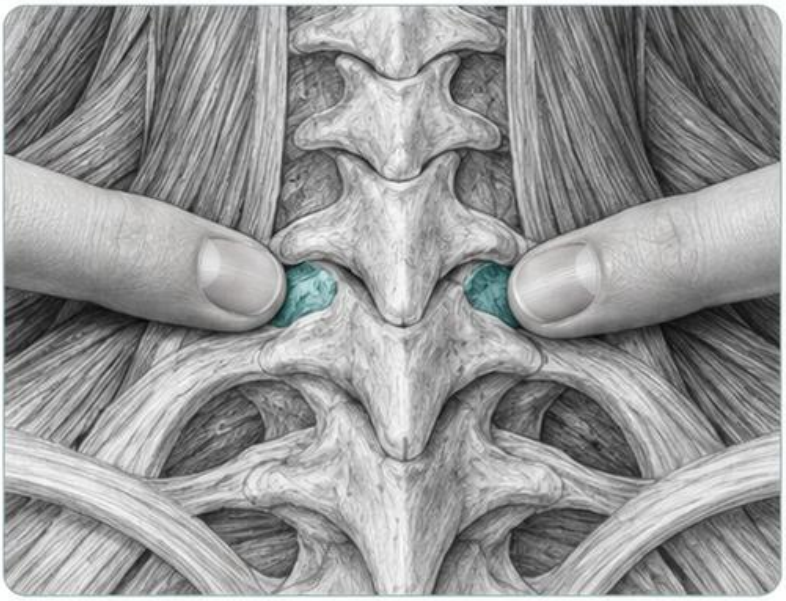

Powierzchowne prostowniki szyi

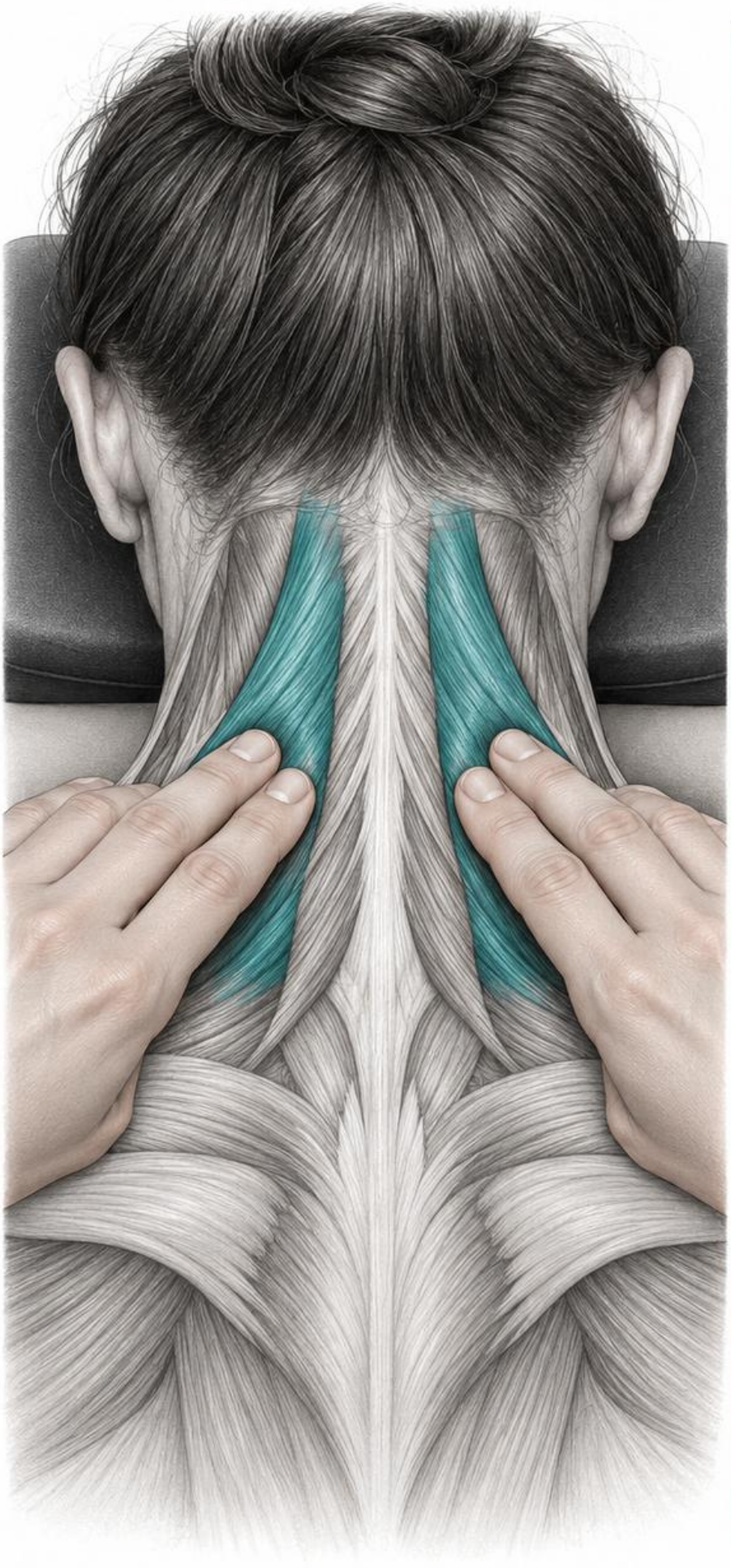

Zlokalizuj:

W leżeniu na brzuchu z podparciem głowy orientuj się po obu stronach linii pośrodkowej.



Potwierdź:

Bardzo mały, dozwolony wyprost zmienia napięcie; następnie rozluźnij.

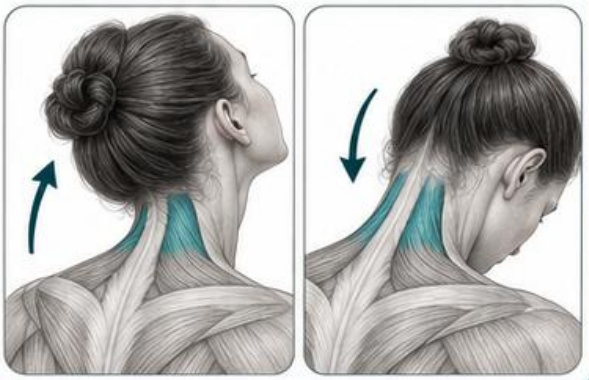

Błąd i zastosowanie:

Palpacja nie rozdziela pewnie wszystkich głębokich warstw. Nie uciskaj przedniej szyi ani nie wymuszaj ruchu.

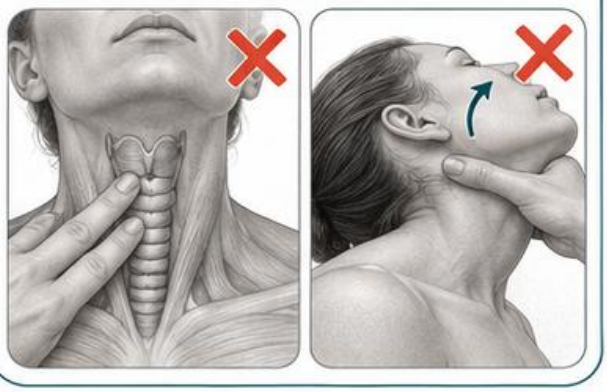

Grzebień biodrowy



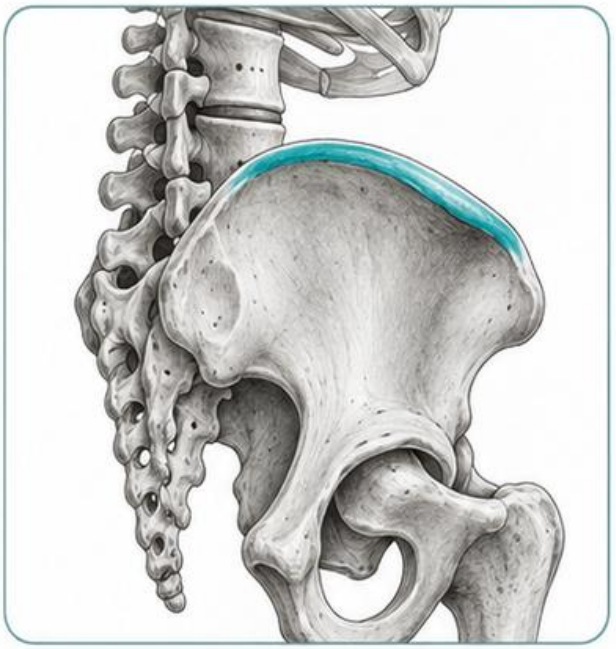

1 Zlokalizuj:
W staniu lub leżeniu na boku znajdź górny brzeg talerza biodrowego.

2 Potwierdź:
Śledź łuk kostny do przodu i tyłu, pozostając na tej samej kości.

3 Błąd i zastosowanie:
Nie przypisuj poziomu kręgu wyłącznie linii łączącej grzebienie. Punkt służy orientacji i powtarzalnemu pomiarowi.

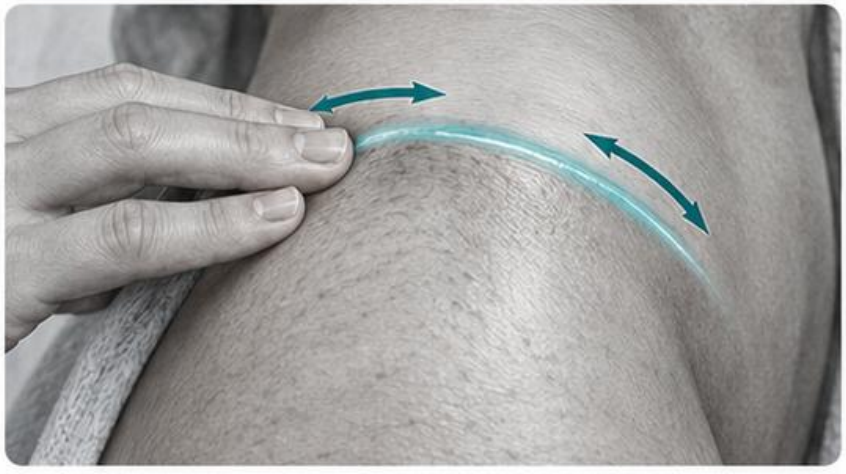



Kolce biodrowe

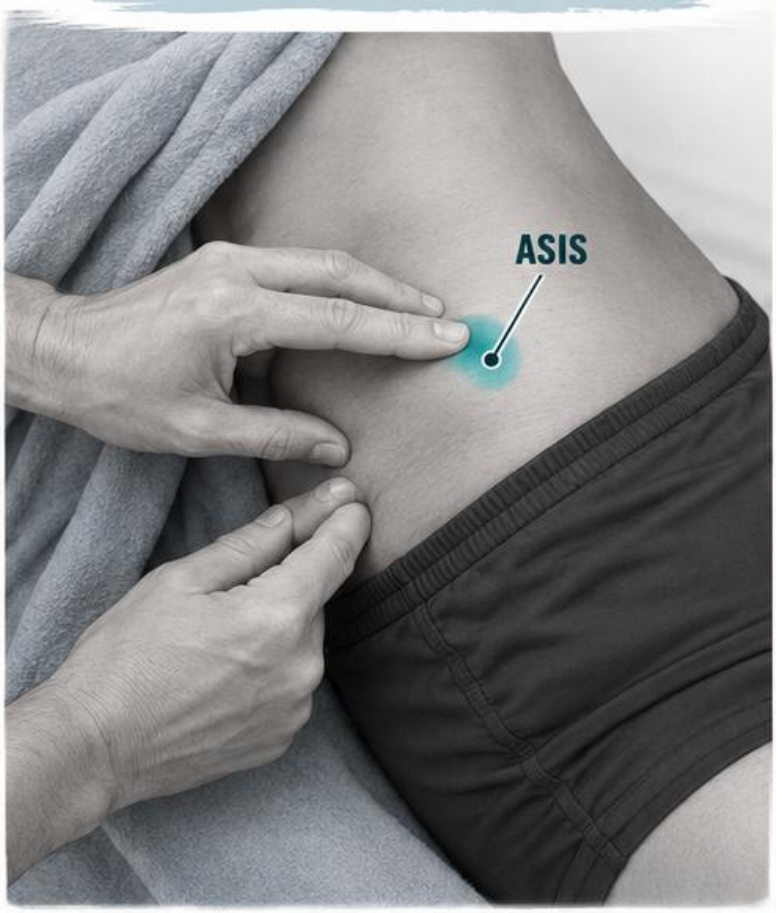

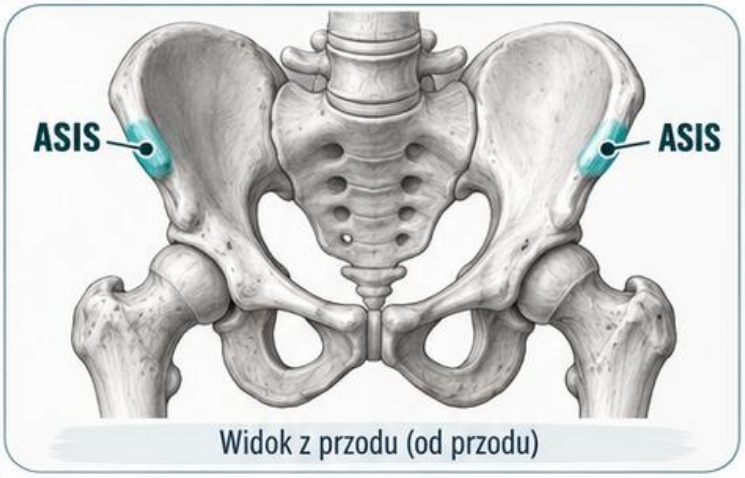

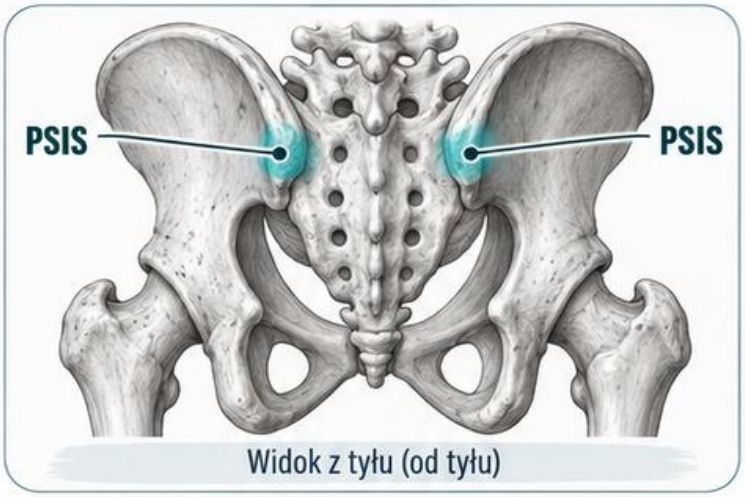



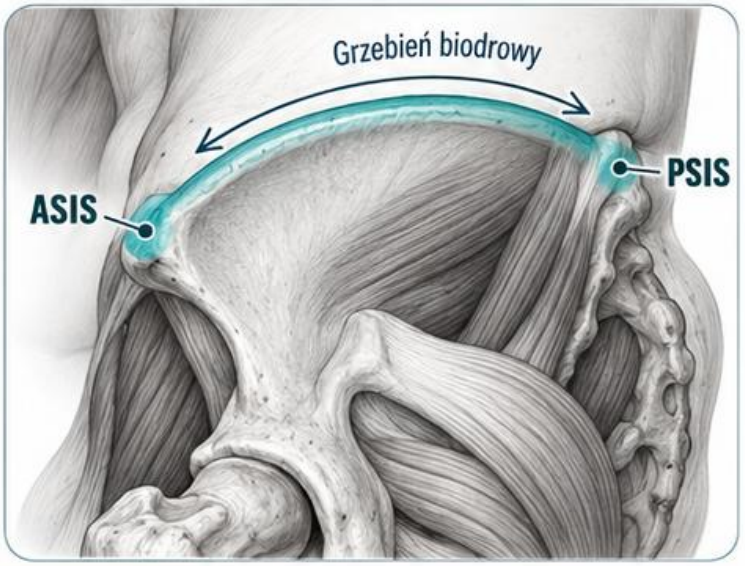

Zlokalizuj:

Kolec przedni górny leży na przednim końcu grzebienia. Tylny górny szukany jest w tylnej części miednicy.

Potwierdź:

ciągłość z grzebieniem, bez głębokiego ucisku; porównaj strony w tej samej pozycji.

Błąd i zastosowanie:

Dołeczek skórny nie dowodzi dokładnego położenia kości. Asymetria palpacyjna sama nie rozpoznaje dysfunkcji.

Kość krzyżowa



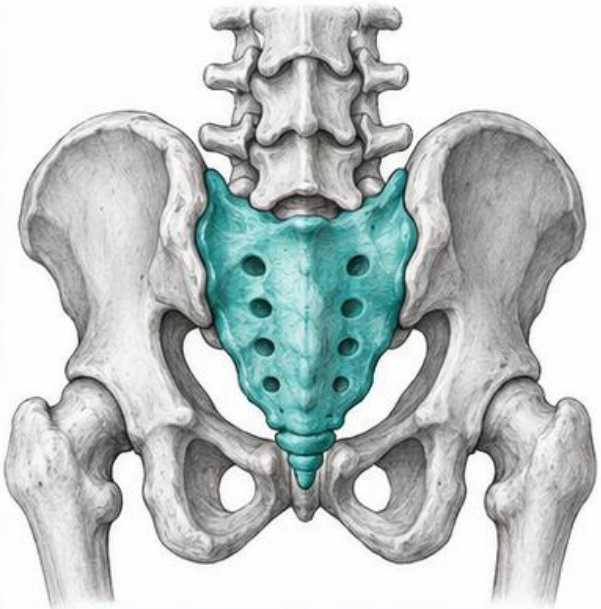

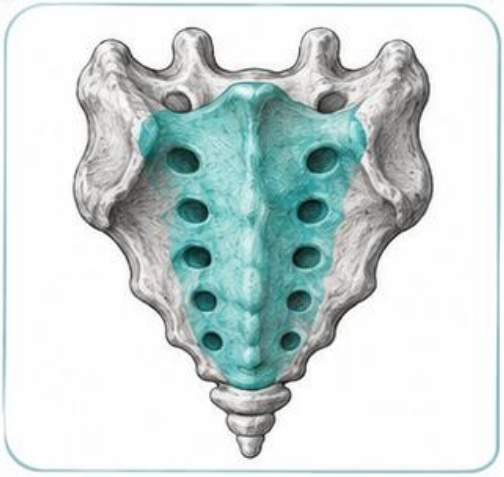

Zlokalizuj:

W leżeniu na brzuchu, po uzgodnieniu dotyku, zlokalizuj obszar pośrodkowy poniżej lędźwi.



Potwierdź:

Odnieś położenie do tylnych części miednicy; używaj szerokiego, lekkiego kontaktu.

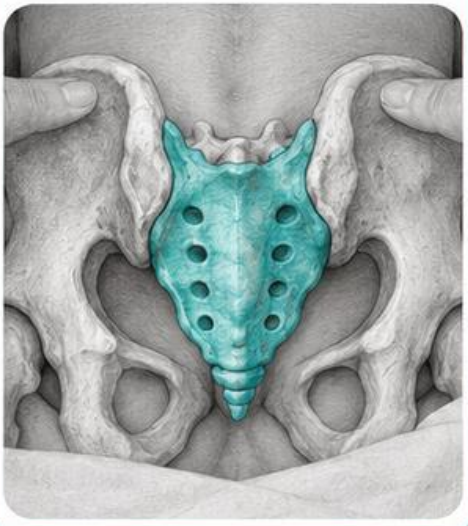

Błąd i zastosowanie:

Nie wnioskuj o ustawieniu stawu krzyżowo-biodrowego z samego wyczucia nierówności. Omijaj bolesne miejsca.

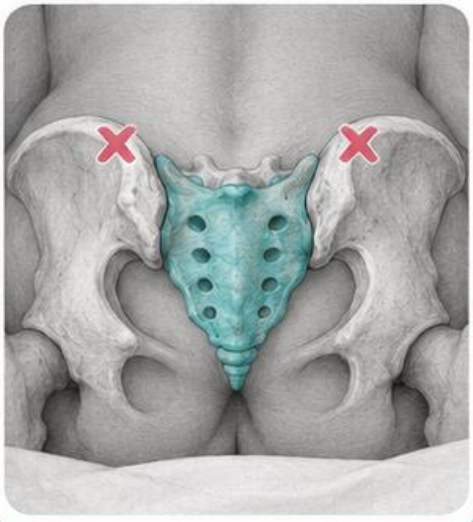

Prostowniki lędźwiowe

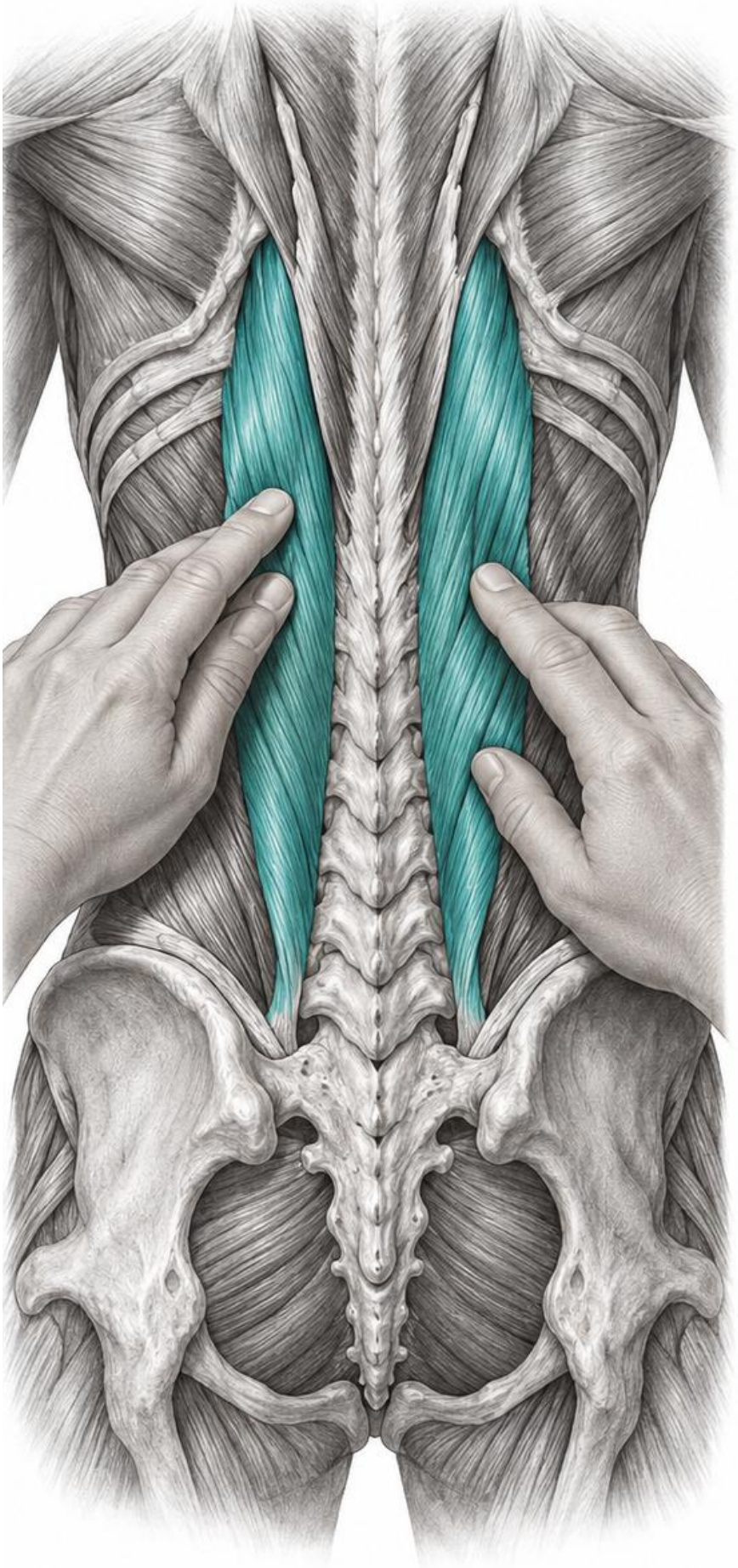

Zlokalizuj:

W leżeniu na brzuchu znajdź podłużne masy mięśniowe po obu stronach kręgosłupa.

Potwierdź:

Niewielki dozwolony wyprost zwiększa napięcie grupy; porównaj z rozluźnieniem.

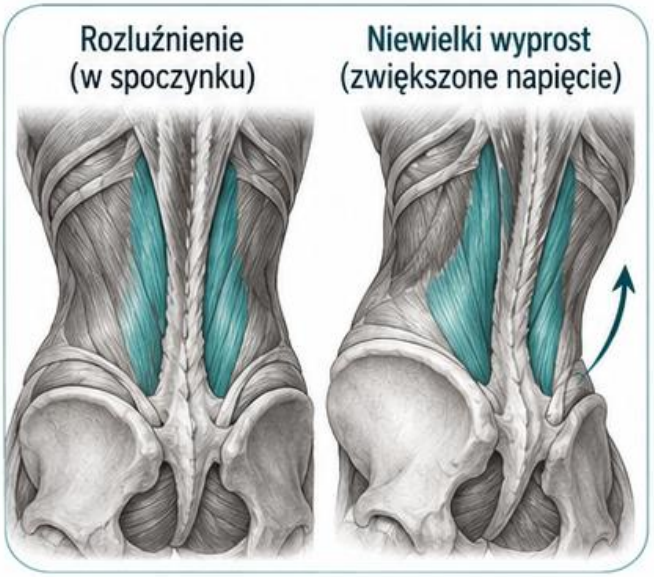

Błąd i zastosowanie:

Nie nazywaj każdego bolesnego pasma konkretnym mięśniem głębokim. Mapuj obszar, nie diagnozę.

Krętarz większy



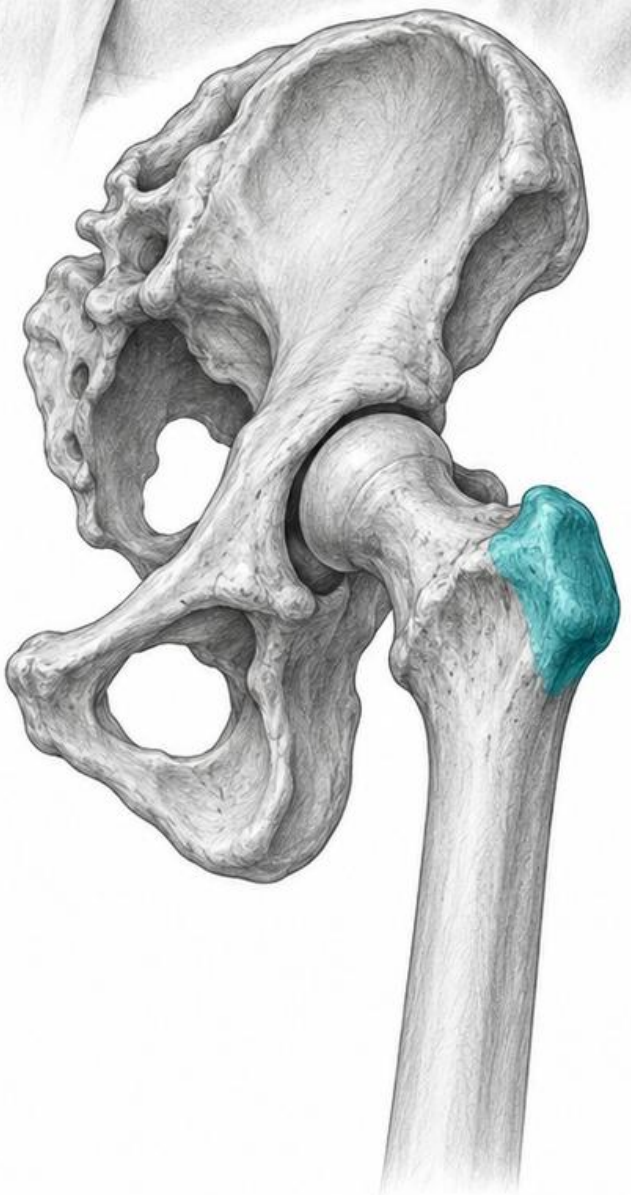

Zlokalizuj:

W leżeniu bokiem znajdź boczną wyniosłość bliższej części kości udowej.

Potwierdź:

Przy łagodnej rotacji biodra wyczuj ruch kości pod palcami.

Błąd i zastosowanie:

Nie myl wyniosłości z grzebieniem biodrowym. Unikaj silnego nacisku na bolesną okolicę.

Mięsień pośladkowy średni

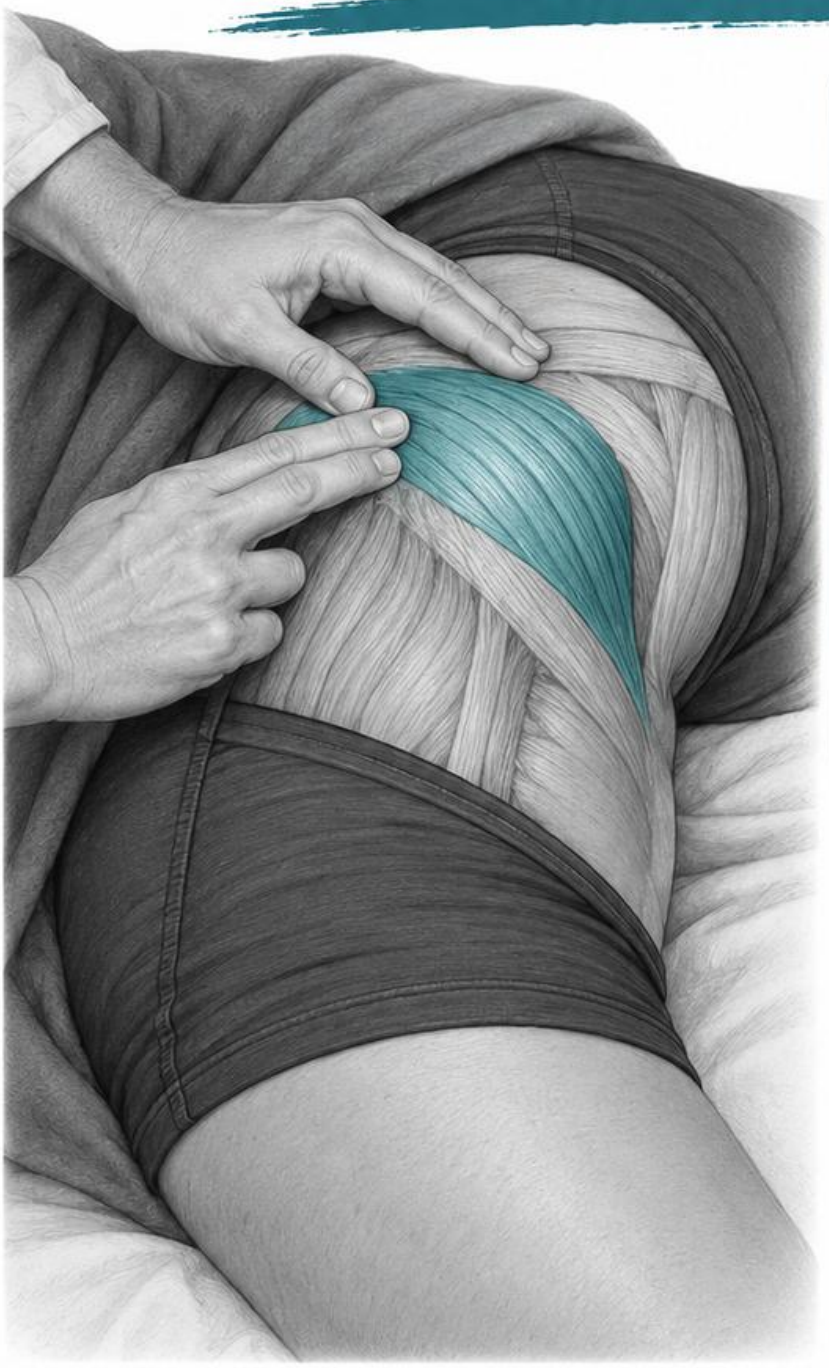

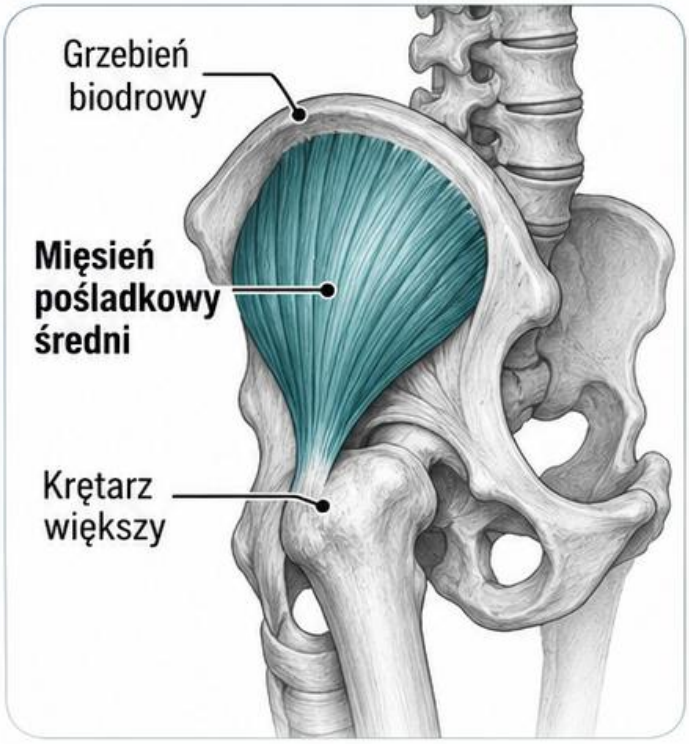

Zlokalizuj: Znajdź obszar między grzebieniem biodrowym a krętarzem większym, w leżeniu bokiem.

Potwierdź: Delikatne odwiedzenie biodra uwydatnia napięcie; miednica pozostaje podparta.



Błąd i zastosowanie:
Część tylna leży pod pośladkowym wielkim. Nie myl przodu obszaru z naprężaczem powięzi szerokiej.

Guz kulszowy





Zlokalizuj:

Uzgodnij cel, osłonięcie i zgodę. W leżeniu bokiem orientuj się w dolnej części pośladka.

Potwierdź:

Niewielkie zgięcie biodra zmienia dostęp; stosuj delikatny kontakt tylko w uzgodnionym obszarze.

Błąd i zastosowanie:

Nie wykonuj głębokiego poszukiwania. W razie dyskomfortu wybierz orientację na modelu anatomicznym.



Biodro w wyproście



Niewielkie zgięcie biodra zmienia dostęp

Mięsień prosty uda



Zlokalizuj:

W leżeniu tyłem orientuj się w centralnej przedniej części uda.

Potwierdź:

Łagodny wyprost kolana uwydatnia grupę czworogłową; zestaw położenie z osią uda.

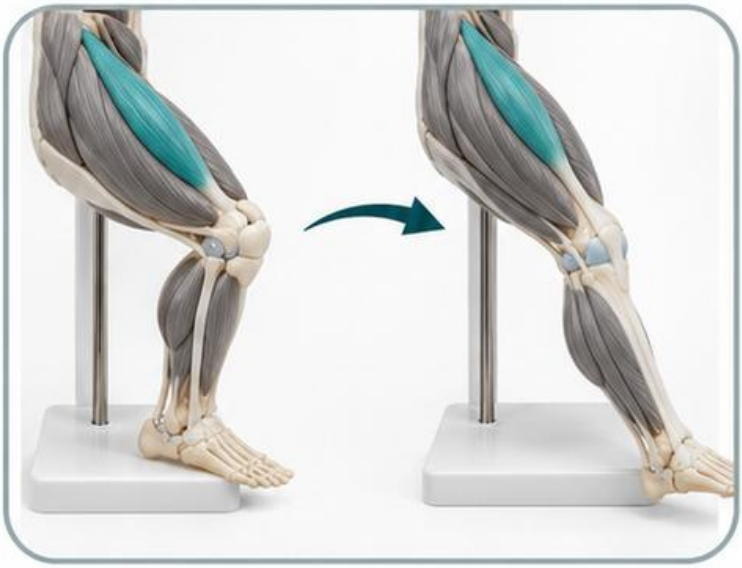

Błąd i zastosowanie:

Sam skurcz nie izoluje prostego uda. Przebieg centralny pomaga planować pomiar taśmy.

Obszerny przyśrodkowy i boczny



Zlokalizuj:

masy po obu stronach przedniej części uda, powyżej rzepki.

Potwierdź:

Łagodny wyprost kolana uwydatnia napięcie; po rozluźnieniu sprawdź granice ponownie.

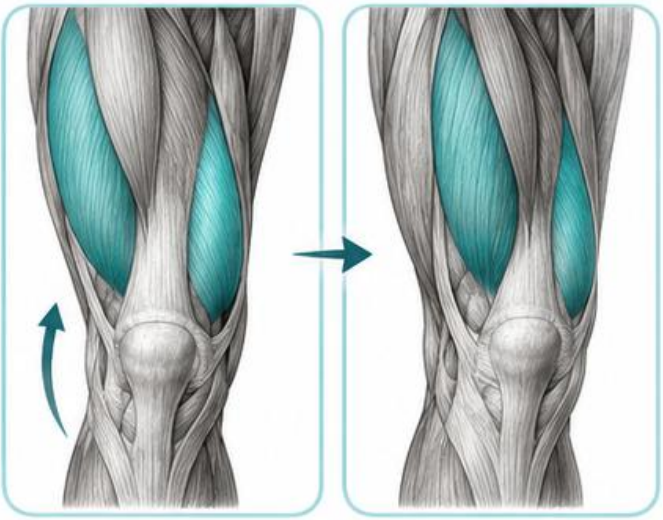

Błąd i zastosowanie:

Nie wnioskuj o wybiórczej aktywacji części przyśrodkowej z samej palpacji. Nie uciskaj ostro brzegu rzepki.

Grupa kulszowo-goleniowa

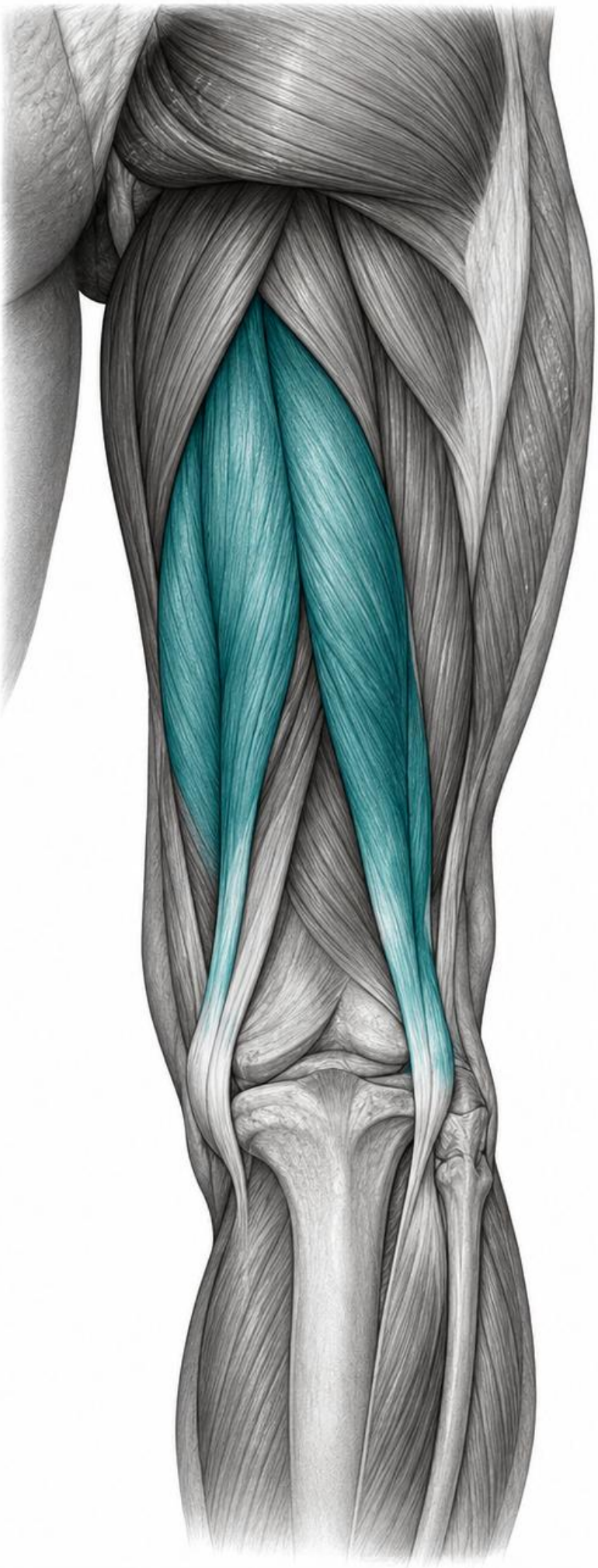

Zlokalizuj:

W leżeniu na brzuchu orientuj się na tylnej powierzchni uda.

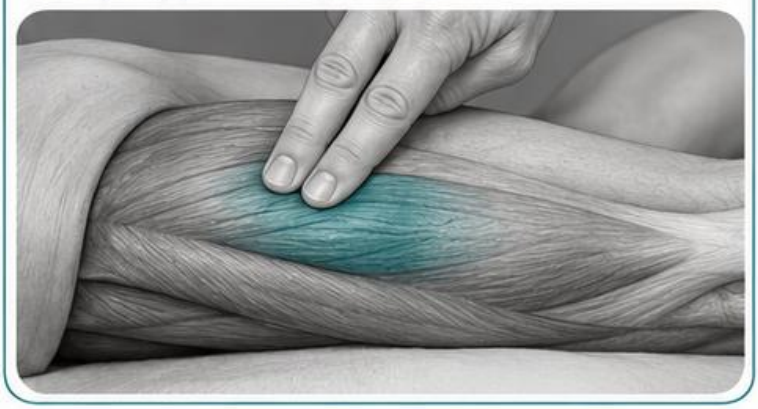

Potwierdź:

Łagodne zgięcie kolana uwydatnia ścięgna: bocznie dwugłowego, przyśrodkowo grupy przyśrodkowej.



Błąd i zastosowanie:

Nie uciskaj środka dołu podkolanowego. Samo napięcie nie potwierdza dokładnej głębokości mięśnia.





Rzepka

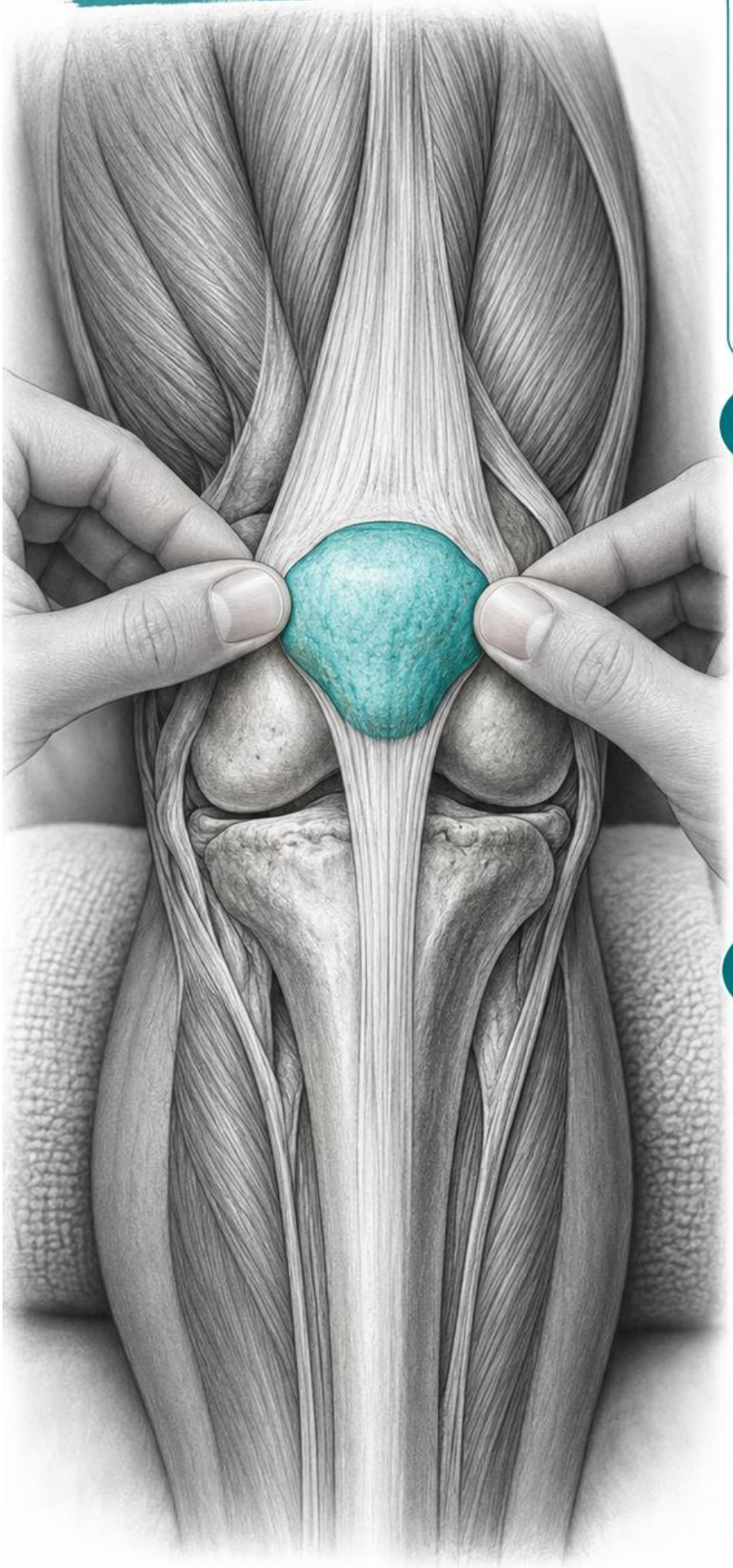

1 Zlokalizuj:

W leżeniu tyłem podeprzyj kolano i rozluźnij udo; odnajdź brzegi kości z przodu.

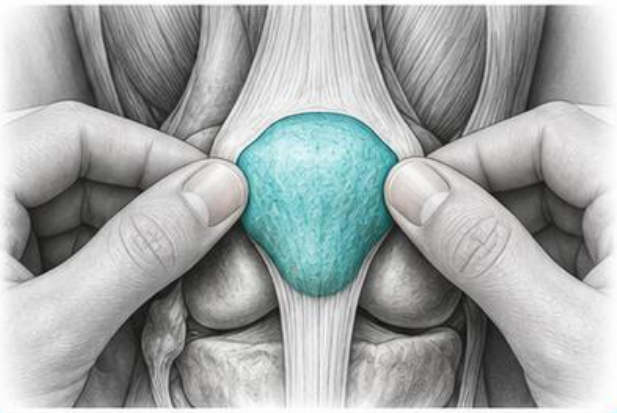

2 Potwierdź:

Łagodne zgięcie i wyprost pokazują ruch rzepki wraz z aparatem wyprostnym.

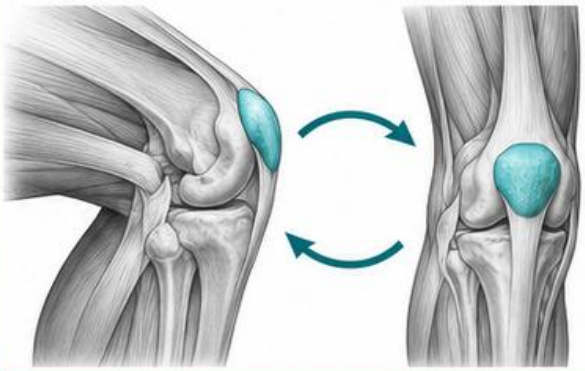

3 Błąd i zastosowanie:

Nie wymuszaj przesuwania przy bólu lub po operacji. Zaznacz brzegi w pozycji planowanej aplikacji.

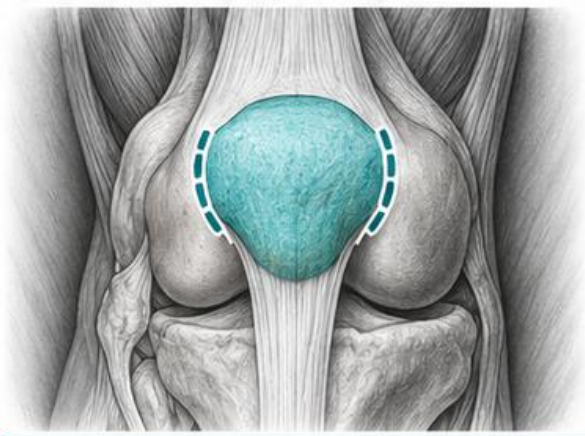

Guzowatość piszczeli

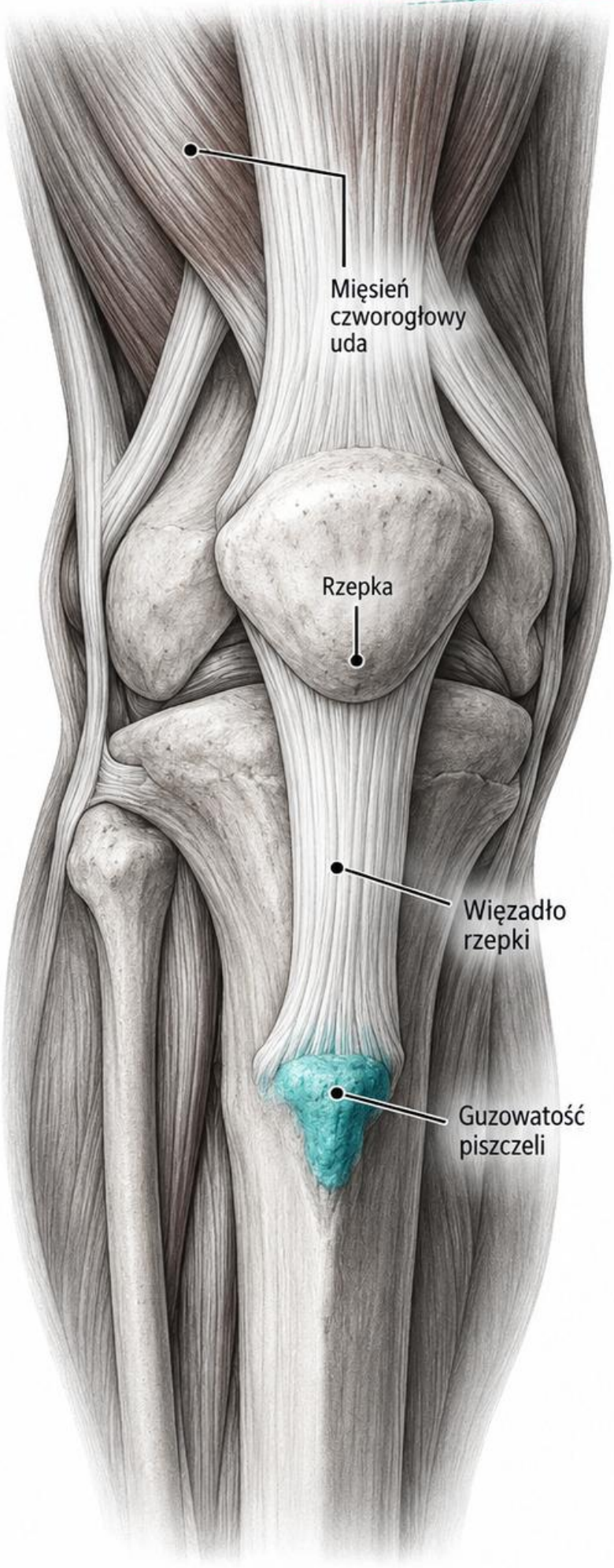

1 Zlokalizuj:

Od dolnego bieguna rzepki przejdź wzdłuż więzadła rzepki do wyniosłości piszczeli.

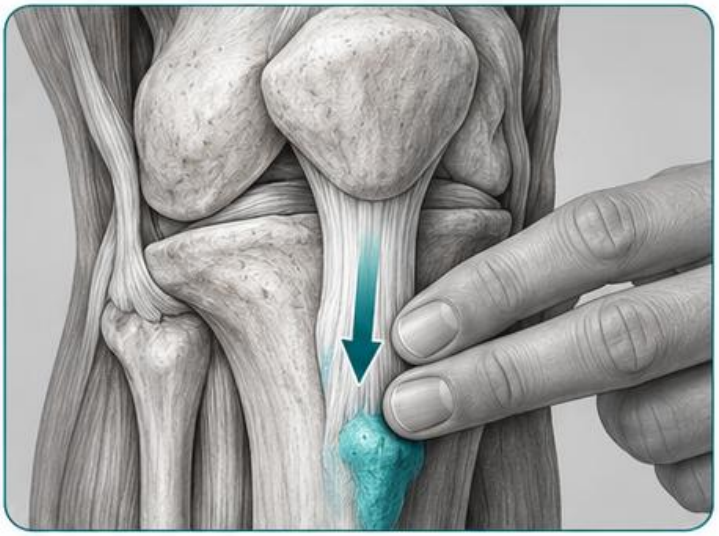

2 Potwierdź:

Przy łagodnym napięciu czworogłowego wyczuj pasmo nad guzowatością, nie samą kość jako mięsień.



3 Błąd i zastosowanie:

Nie myl z dolnym biegunem rzepki. To punkt odniesienia dla przodu podudzia.



Dolny biegun rzepki (nie to)

Guzowatość piszczeli (to)

Głowa strzałki: ostrożność

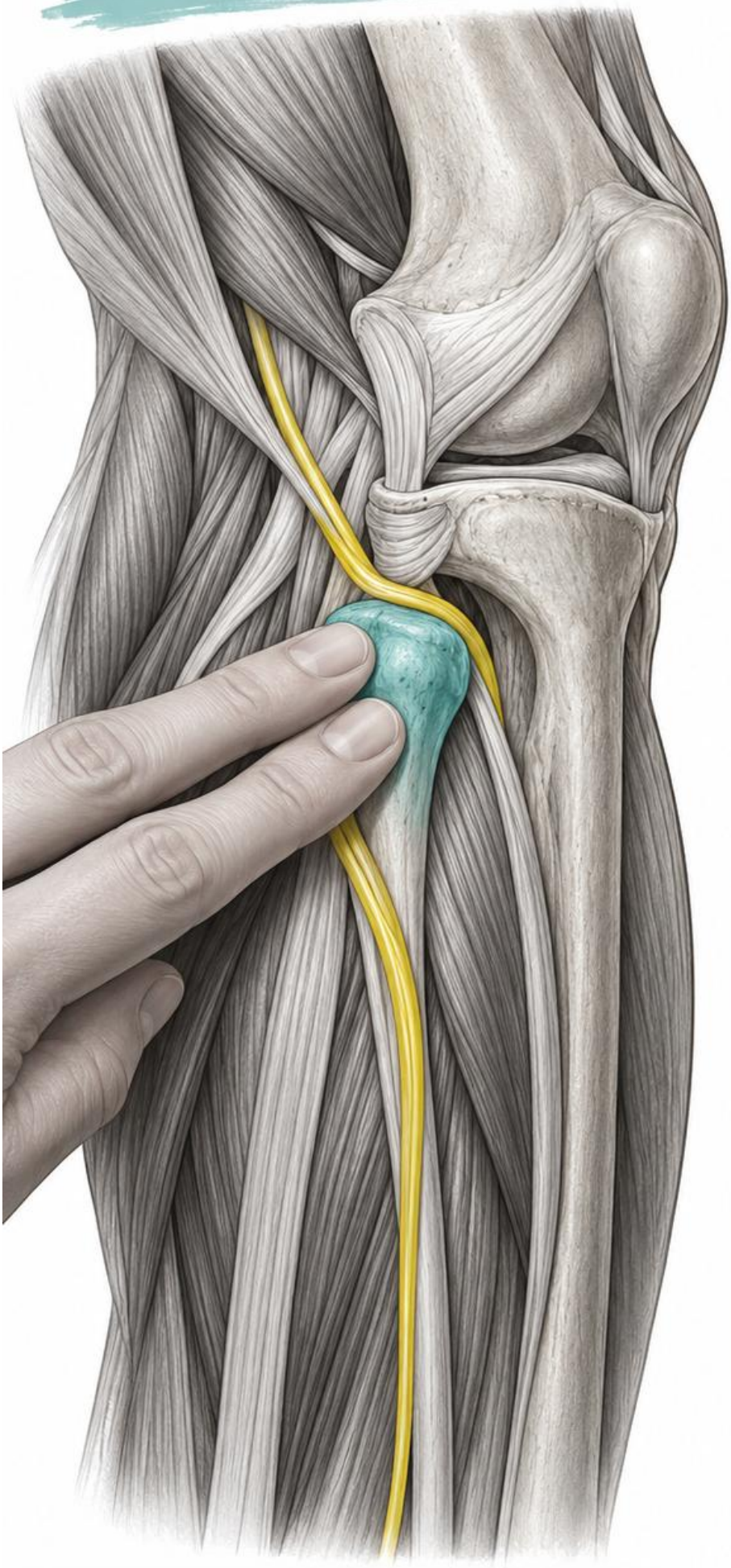

1 Zlokalizuj:

Znajdź boczną wyniosłość poniżej linii stawu kolanowego.

2 Potwierdź:

Odnieś położenie do bocznej części podudzia; wystarczy lekki kontakt z kością.

3 Błąd i zastosowanie:

Nerw strzałkowy wspólny przebiega przy szyjce. Nie uciskaj mocno ani nie prowokuj mrowienia.

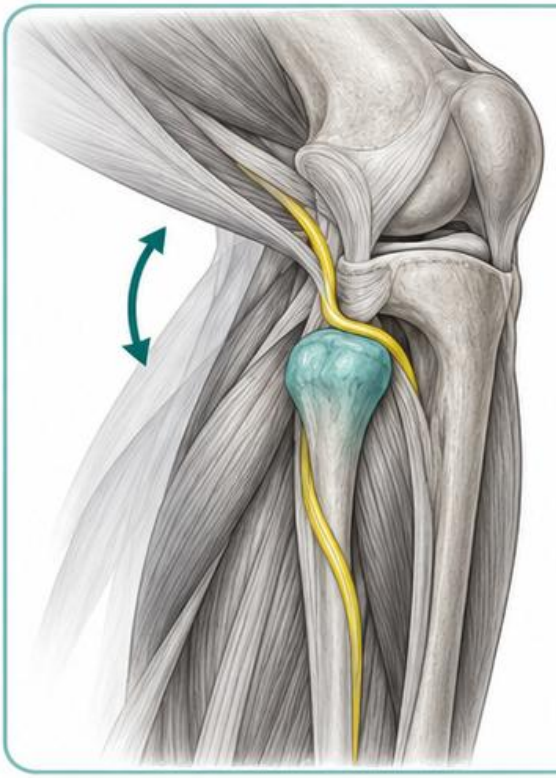

Brzuchaty łydki i płaszczkowaty

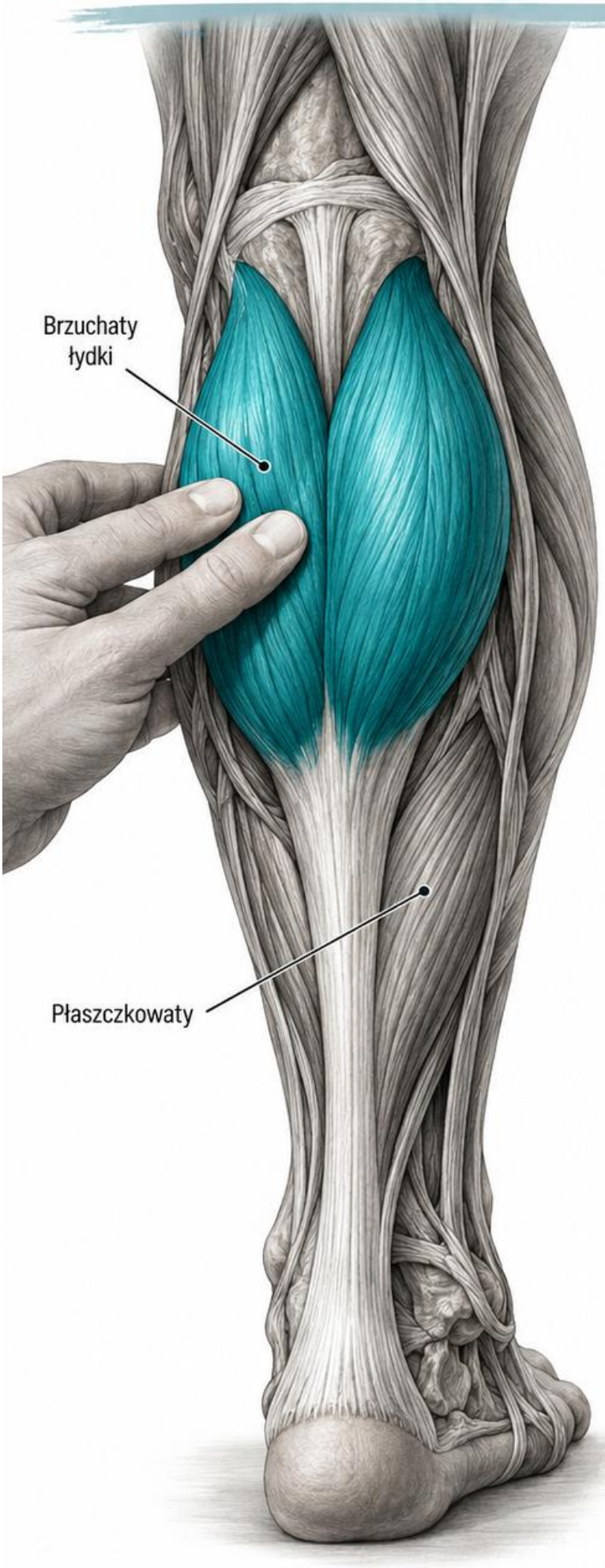

1 Zlokalizuj:

W leżeniu na brzuchu odszukaj powierzchowne brzuśce łydki.

2 Potwierdź:

Zgięcie podeszwowe napina grupę. Przy zgiętym kolanie zmienia się udział brzuchatego; nie izoluje to całkowicie płaszczkowatego.

3 Błąd i zastosowanie:

Płaszczkowaty leży głębiej. Nie diagnozuj jego uszkodzenia po samej tkliwości.

KOLANO PROSTE



KOLANO ZGIĘTE

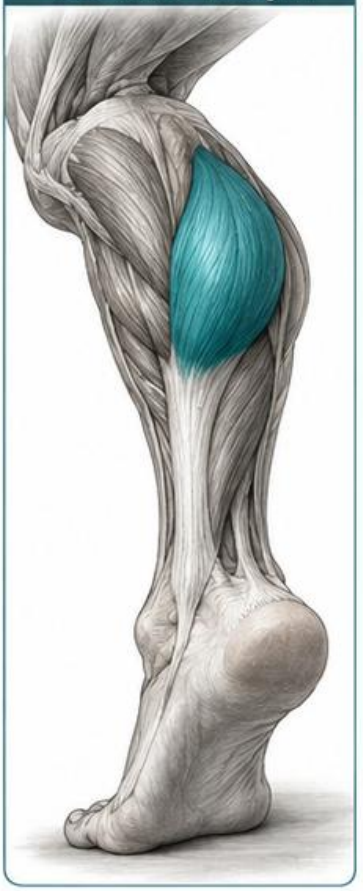

Ścięgno Achillesa

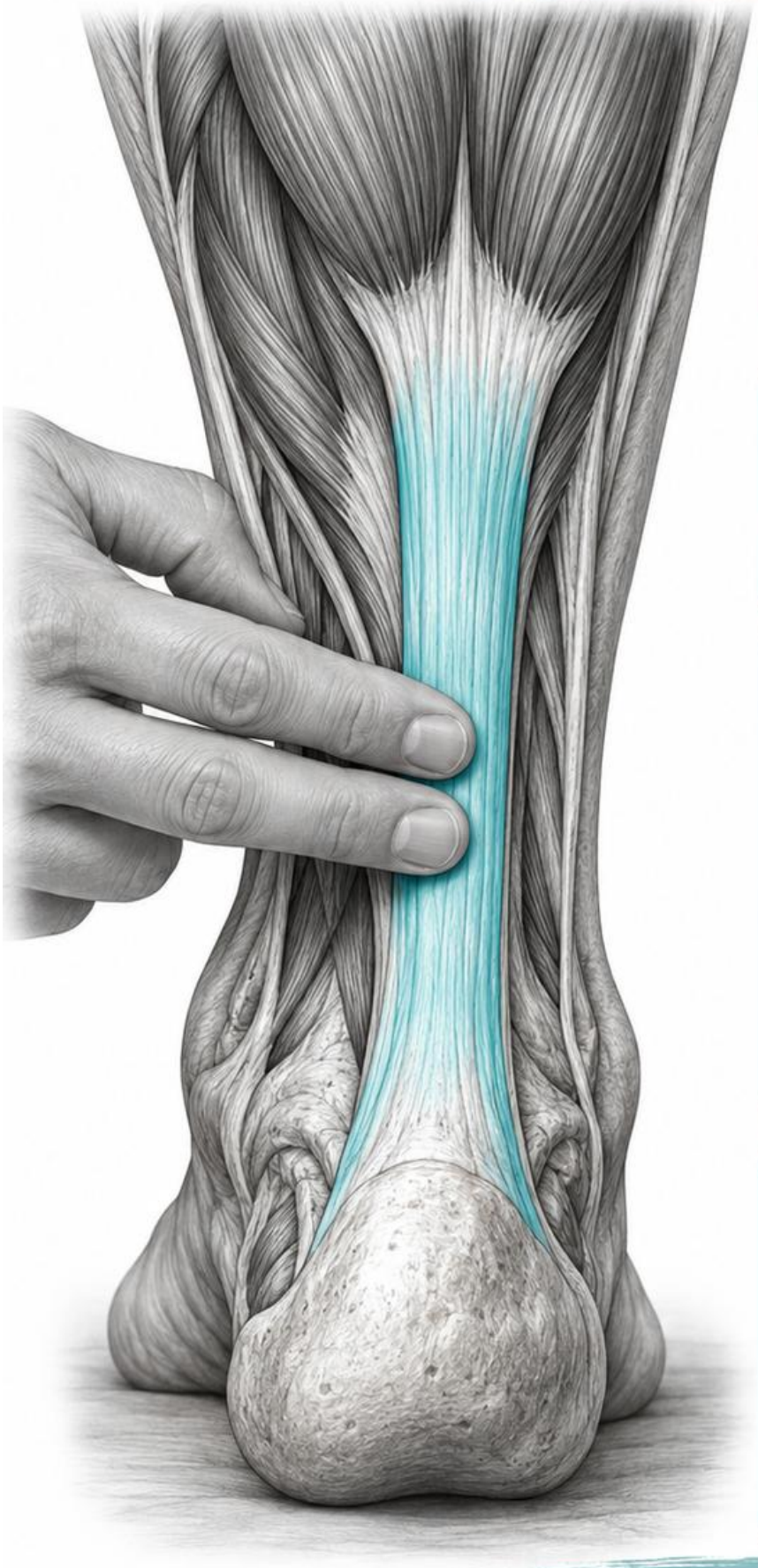

1 Zlokalizuj:

Znajdź wyraźne pasmo nad tylną częścią pięty; śledź ku górze bez szczypania.

2 Potwierdź:

Łagodne zgięcie podeszwowe zmienia napięcie ścięgna.

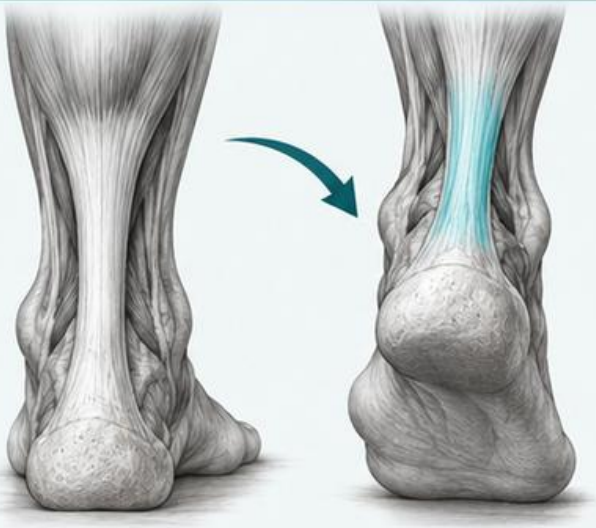

3 Błąd i zastosowanie:

Nagły uraz i utrata funkcji wymagają oceny. Palpacja nie wyklucza zerwania; nie prowokuj bólu próbą rozciągania.

Kostki

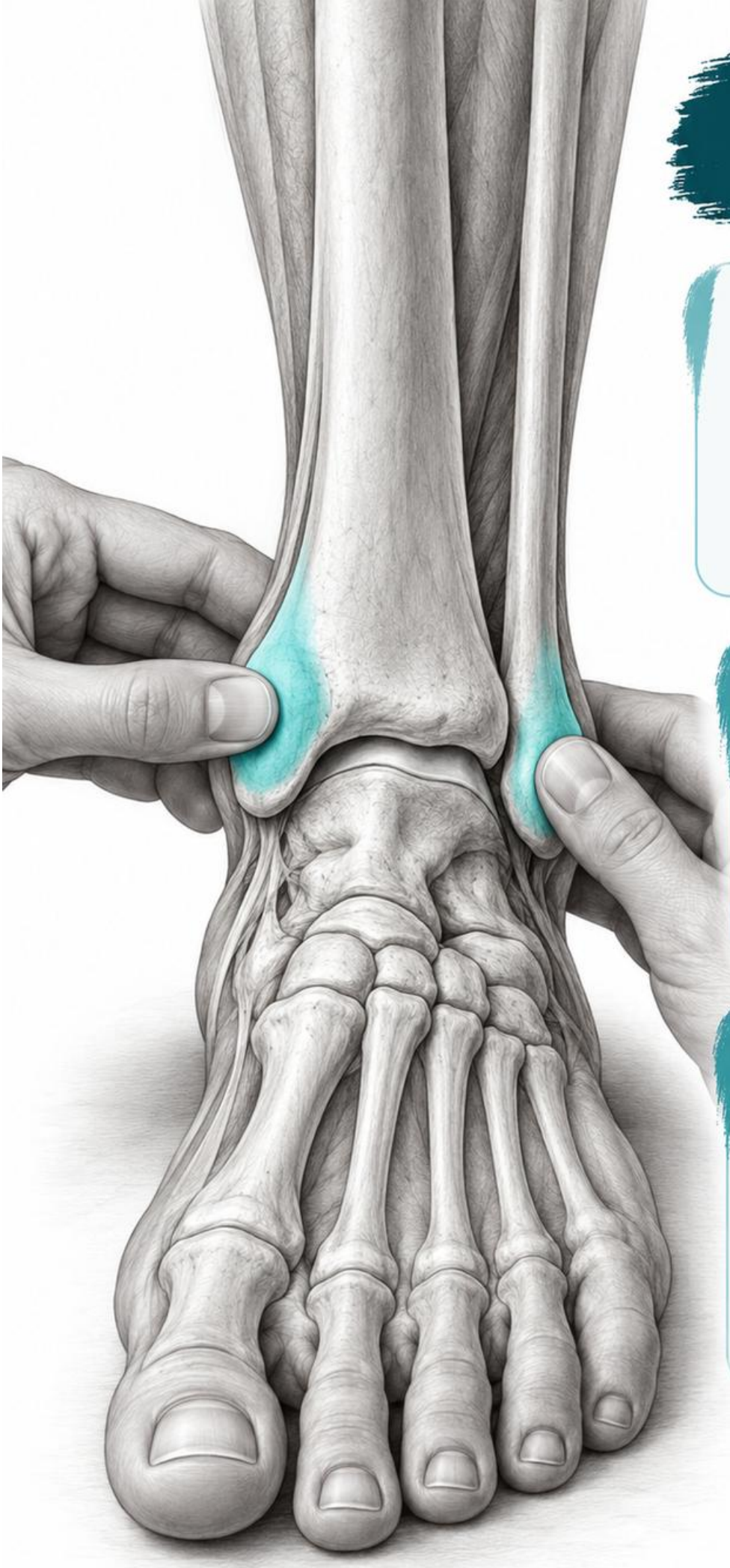

Zlokalizuj:

Przy podpartej stopie odszukaj wyniosłość przyśrodkową piszczeli i boczną strzałki.

Potwierdź:

położenie względem odpowiedniej kości, bez wciskania palców za kostkę przyśrodkową.

Błąd i zastosowanie:

Nie myl kostki z obrzękiem tkanek. Po urazie silna bolesność kostna wymaga właściwej oceny przed oklejaniem.

Łódkowata i podstawa V kości śródstopia

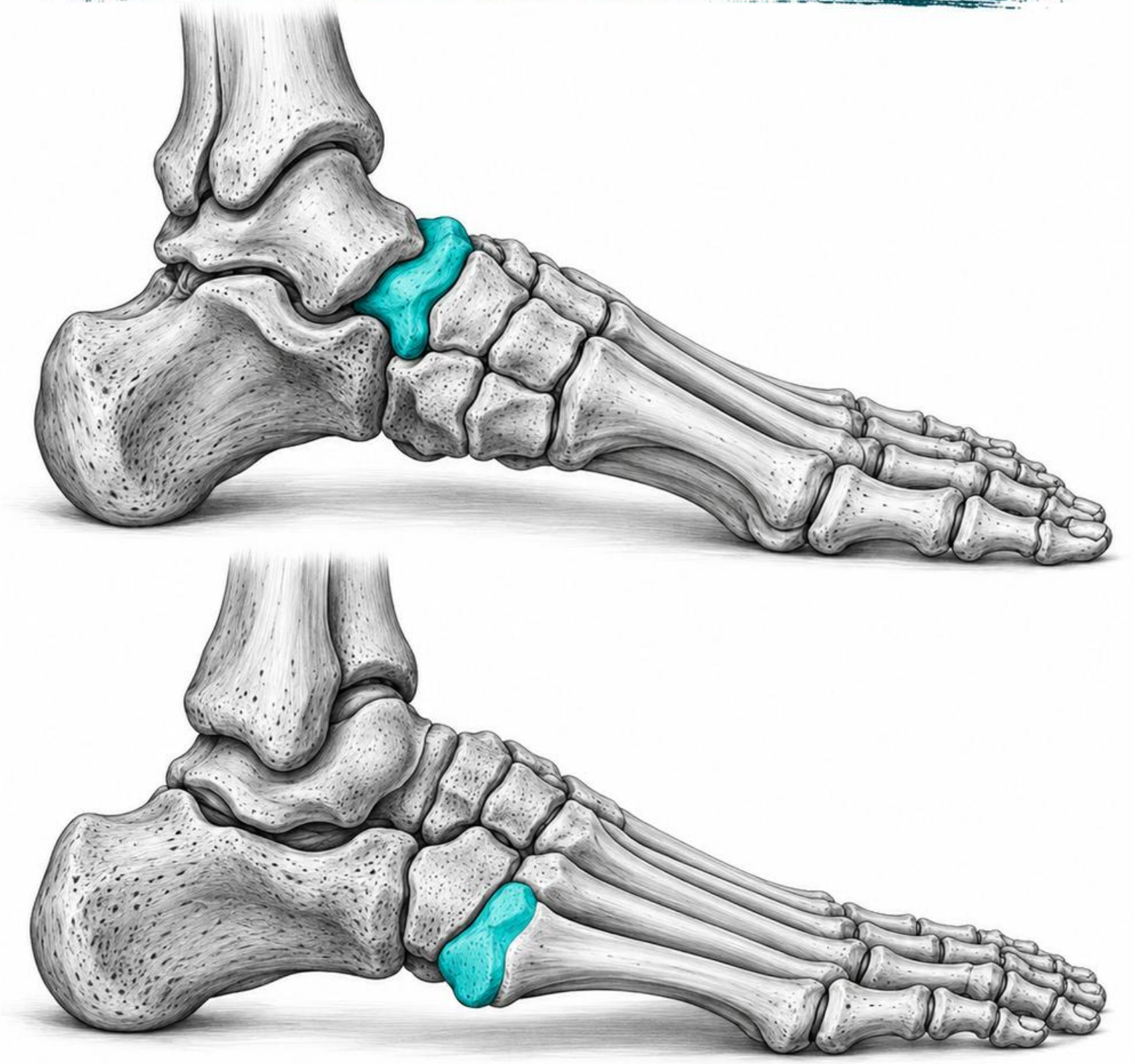

Zlokalizuj:

Guzowatość łódkowatej orientuje przyśrodkowy łuk; podstawa V kości śródstopia tworzy boczną wyniosłość.

Potwierdź:

Śledź ciągłość z kośćmi stopy i porównaj obie strony w tej samej pozycji.

Błąd i zastosowanie:

Nie myl obu punktów. Po urazie bolesność kostna wymaga oceny, nie mocniejszego ucisku.

Rozcięgno podeszwowe: ograniczenia

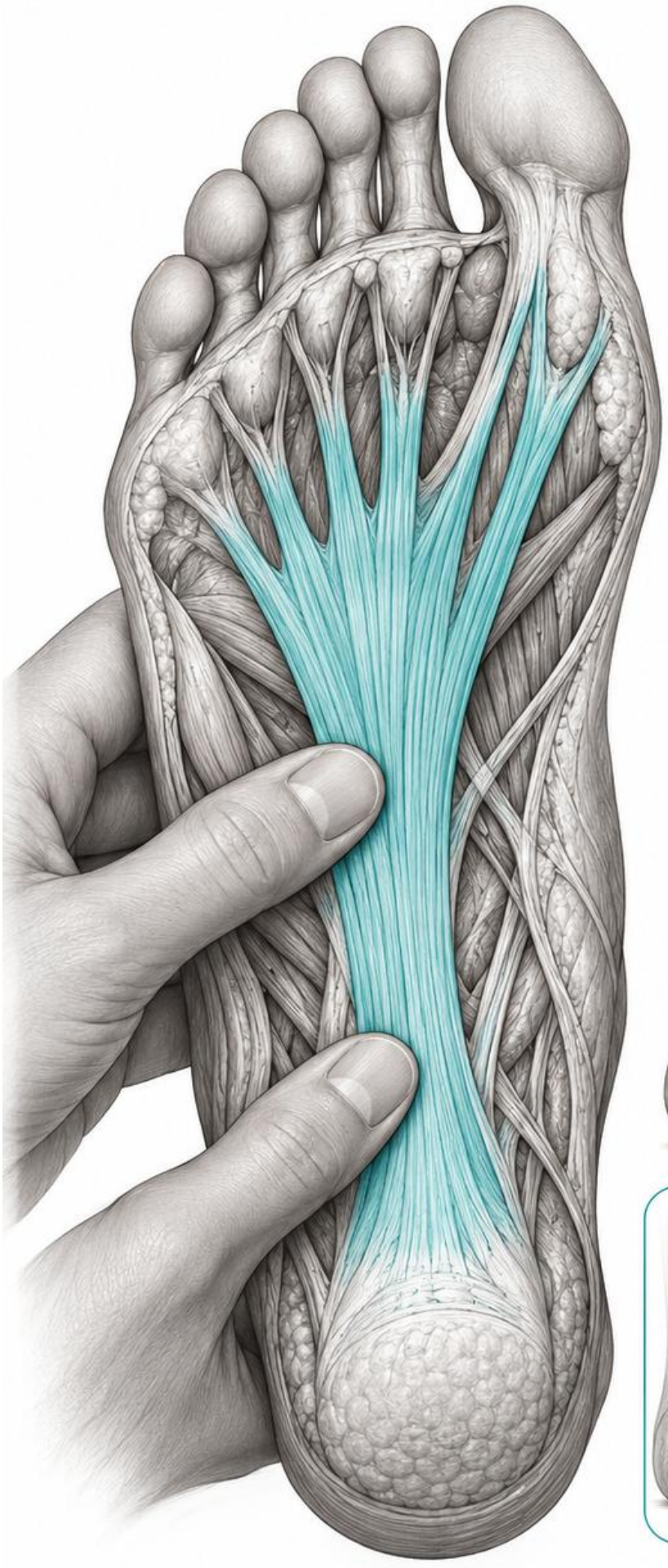

Zlokalizuj:

Przy rozluźnionej stopie orientuj się od przyśrodkowej części pięty ku przodostopiu.

Potwierdź:

Delikatny wyprost palucha może uwydatnić napięcie pasma, jeśli ruch jest bezbolesny.

Błąd i zastosowanie:

Nie potwierdzisz całej głębokości ani przyczyny bólu pięty.
Unikaj silnego punktowego nacisku.

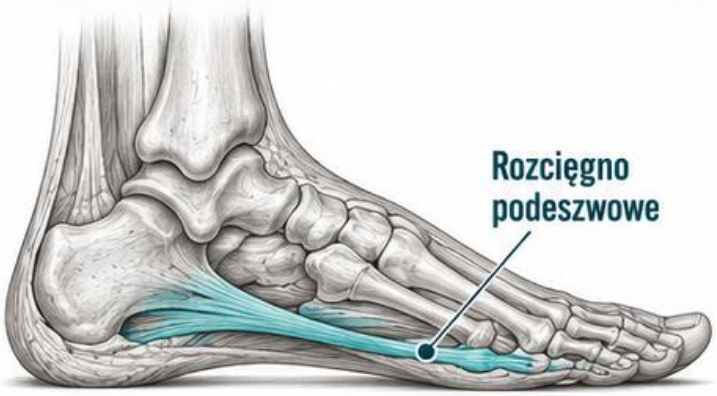

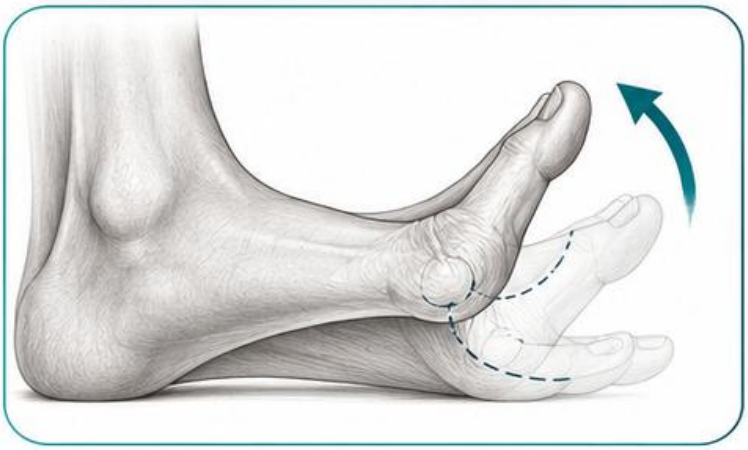

Nadkłykcie i wyrostek łokciowy

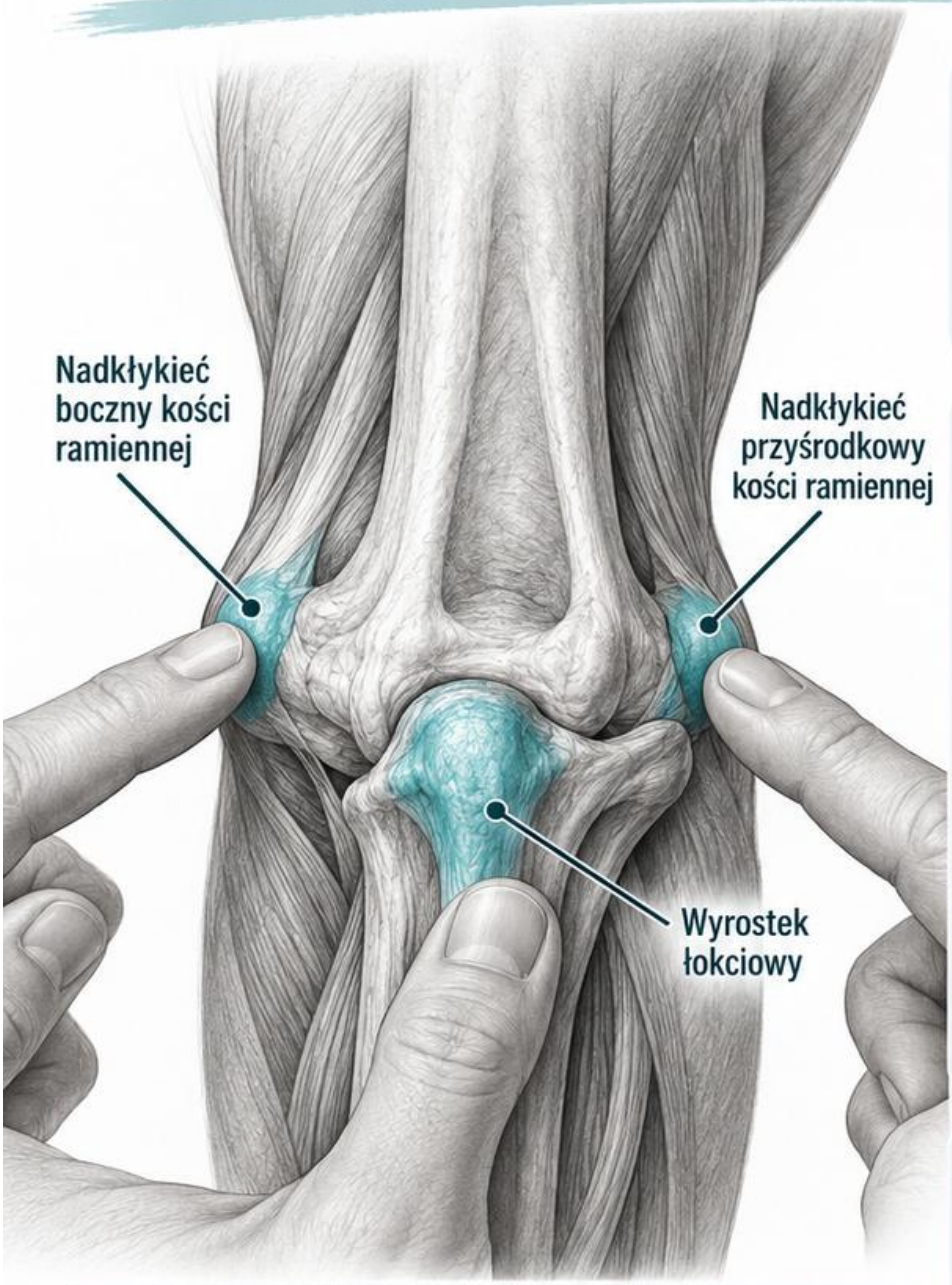

Zlokalizuj:

Przy podpartym łokciu znajdź boczną i przyśrodkową wyniosłość kości ramiennej oraz tylny wyrostek łokciowy.

Potwierdź:

Podczas zgięcia wyrostek porusza się z kością łokciową, nadkłykcie pozostają na ramieniu.

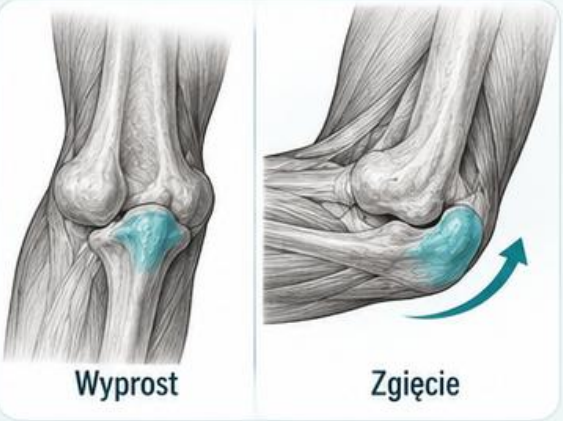

Błąd i zastosowanie:

Nie uciskaj rowka nerwu łokciowego za nadkłykciem przyśrodkowym. Te punkty pomagają orientować cięcie taśmy.

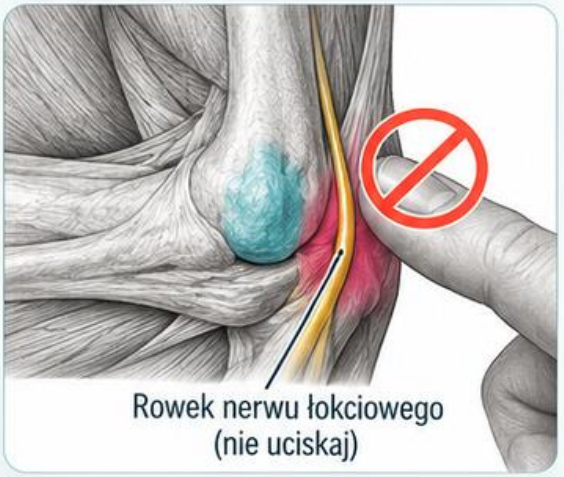

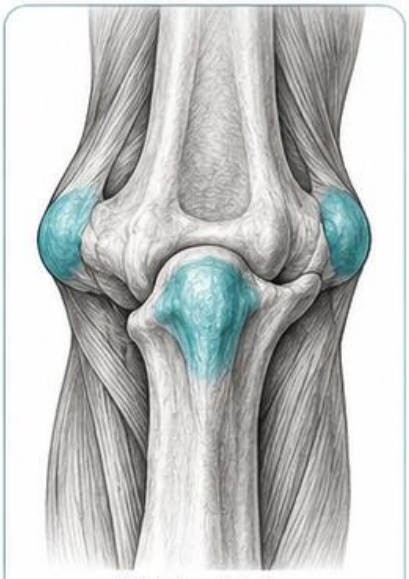
Widok od tyłu

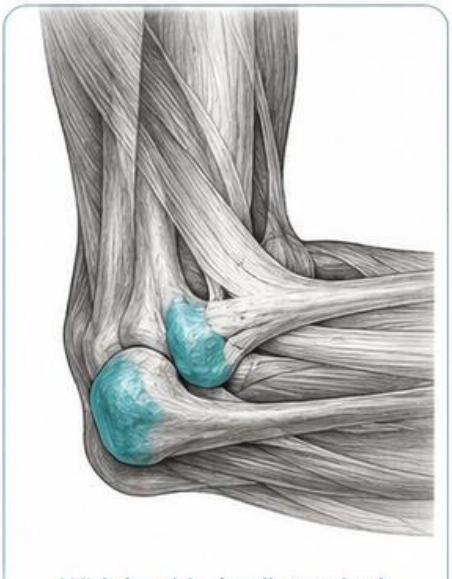
Widok od boku (lateralny)

Zginacze i prostowniki nadgarstka



Strona dłoniowa (zginacze)

1 Zlokalizuj:

Oprzyj przedramię. Orientuj grupy po stronie dłoniowej i grzbietowej.

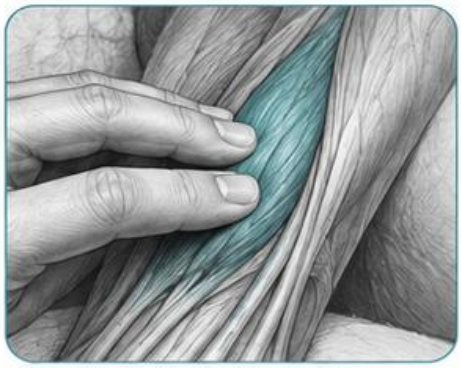

Palpacja zginaczy nadgarstka (po stronie dłoniowej).

2 Potwierdź:

Łagodne zgięcie lub wyprost nadgarstka zmienia napięcie odpowiedniej grupy; następnie rozluźnij.



Zgięcie nadgarstka (napina zginacze).

Wyprost nadgarstka (napina prostowniki).

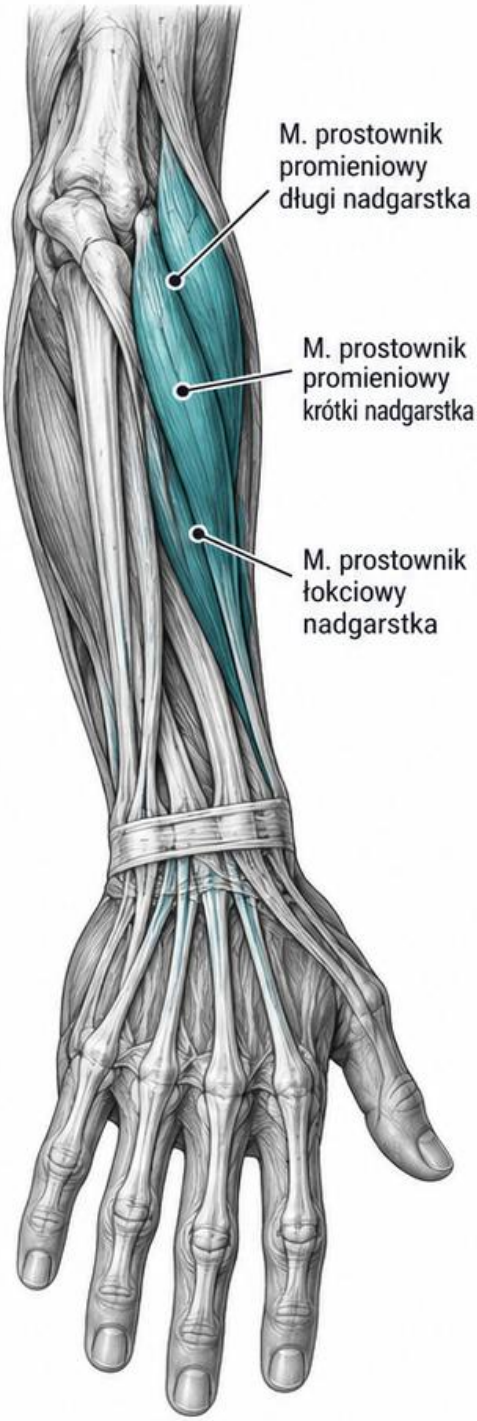

Strona grzbietowa (prostowniki)

3 Błąd i zastosowanie:

Ruch palców również napina część ścięgien. Nie przypisuj całej grupy jednemu mięśniowi bez dodatkowych odniesień.

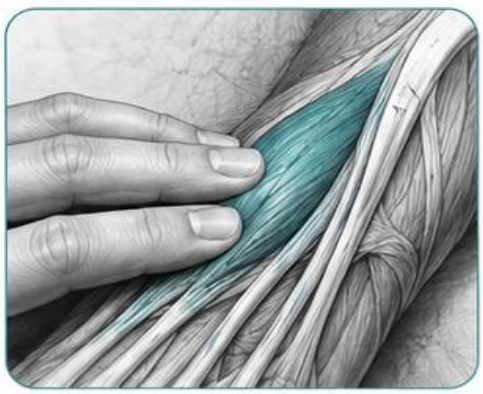

Palpacja zginacza promieniowego nadgarstka.



Palpacja prostowników nadgarstka (po stronie grzbietowej).

Wyrostki rylcowate i ścięgna grzbietowe

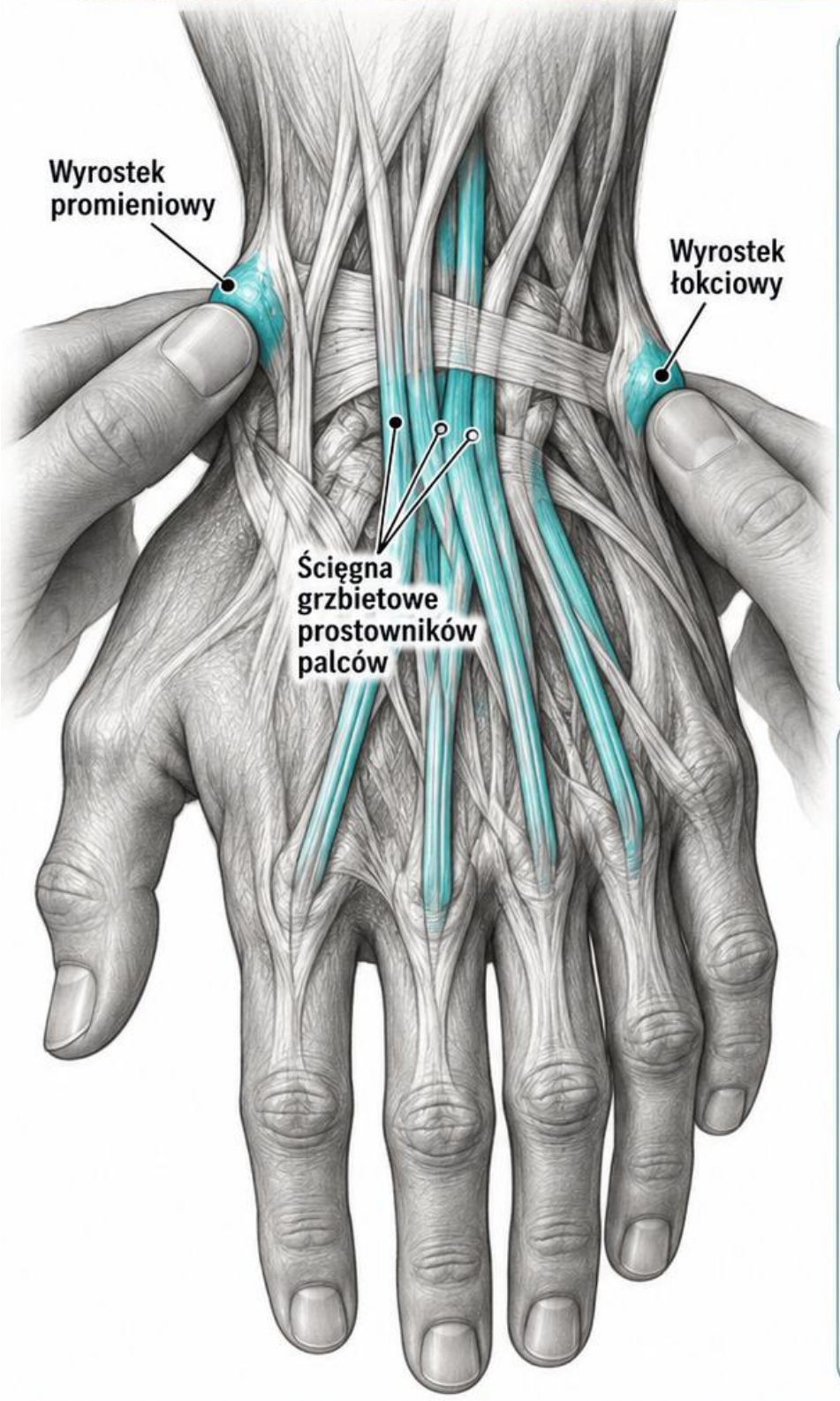

Widok grzbietowy (kości)

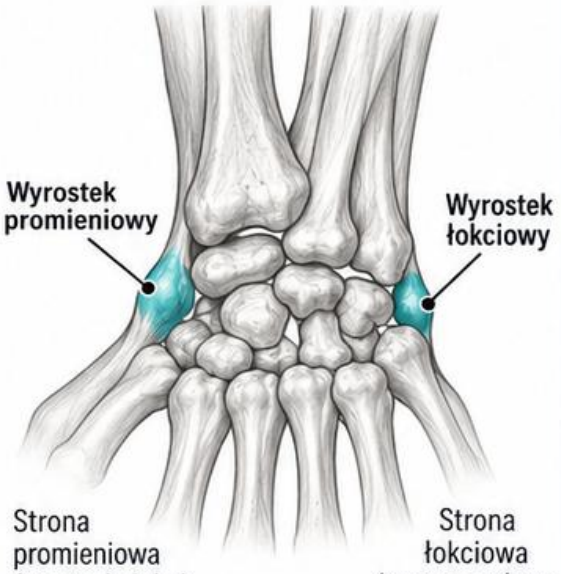

Strona promieniowa (strona kciuka)

Strona łokciowa (strona małego palca)

Ruch uwydatnia ścięgna

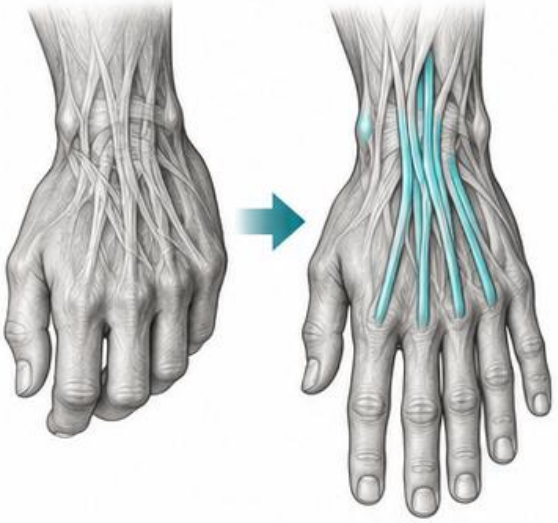

Zgięcie palców (ścięgna mniej widoczne)

Prostowanie palców (ścięgna wyraźnie uwydatnione)

1 Zlokalizuj:

Wyrostek promieniowy leży po stronie kciuka, łokciowy po stronie małego palca.

2 Potwierdź:

Prostowanie palców uwydatnia ścięgna na grzbiecie; porównaj z nieruchomymi punktami kostnymi.

3 Błąd i zastosowanie:

Nie myl ruchomego ścięgna z kością. Nie uciskaj bolesnego miejsca po świeżym urazie.

Kłąb i punkty kciuka

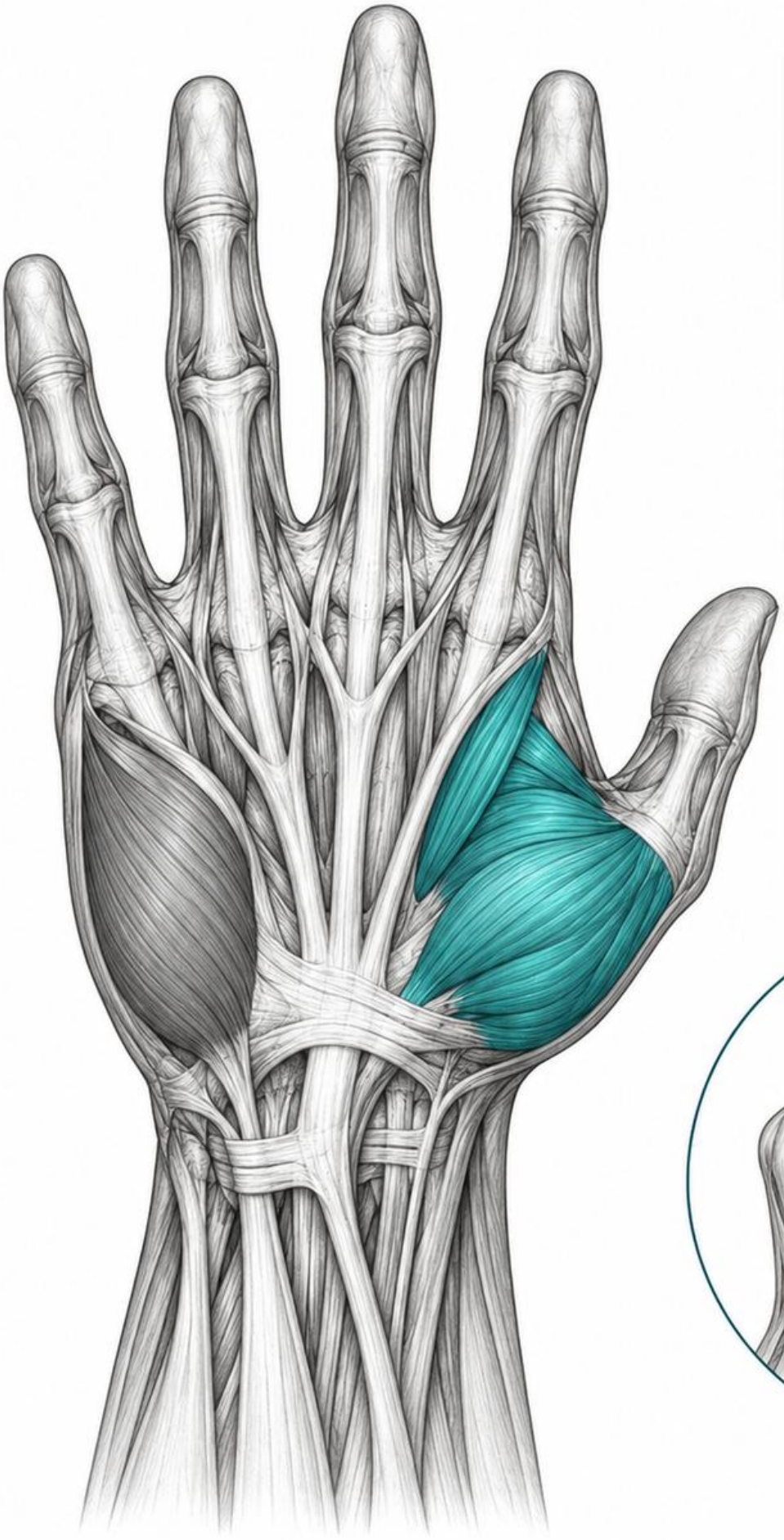

Zlokalizuj: Znajdź miękką masę u podstawy kciuka i orientuj ją względem I kości śródręcza.

Potwierdź: Przeciwstawienie kciuka zmienia napięcie kłębu, ale nie izoluje wszystkich jego mięśni.

Błąd i zastosowanie: Nie myl kłębu z kłębikiem po stronie małego palca. Przed aplikacją sprawdź swobodę chwytu.

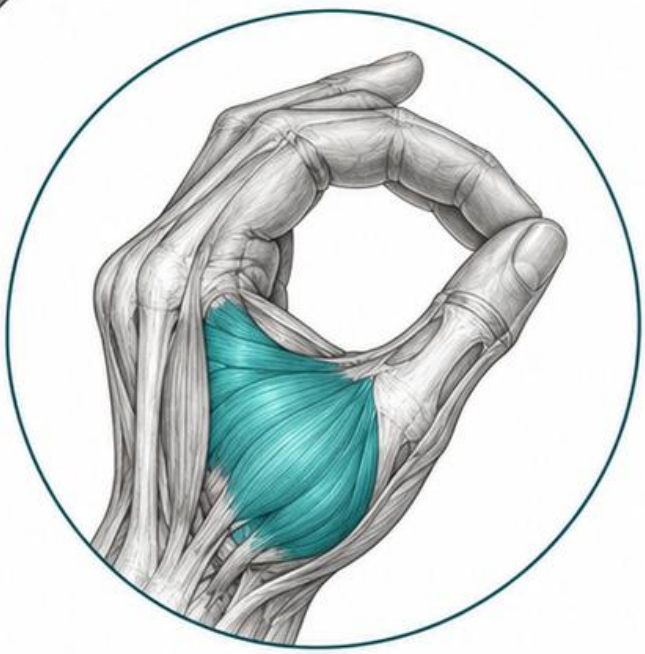

Sekwencja: kończyna górna

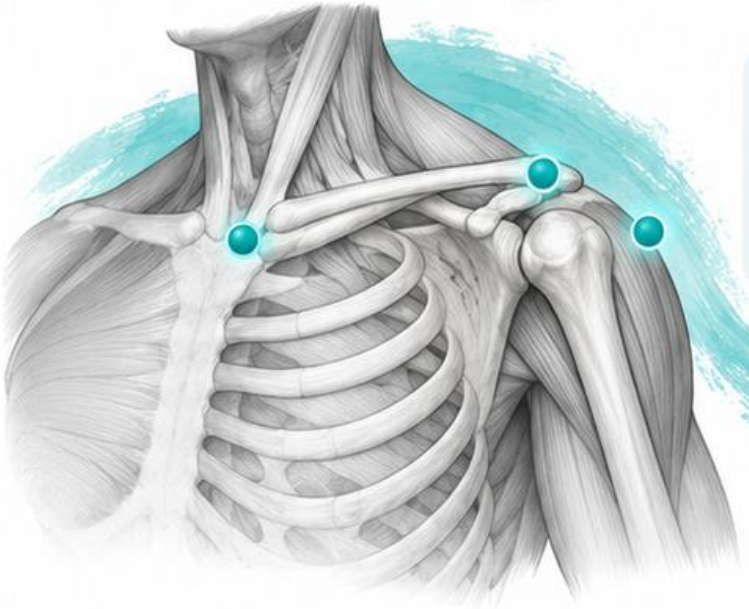

1. Zgoda, komfort i podparcie.
2. Obojczyk → wyrostek barkowy → grzebień łopatki.



3. Mięsień naramienny: lokalizacja i łagodny ruch.
4. Nadkłykcie → wyrostki rylcowate → ścięgna ręki.

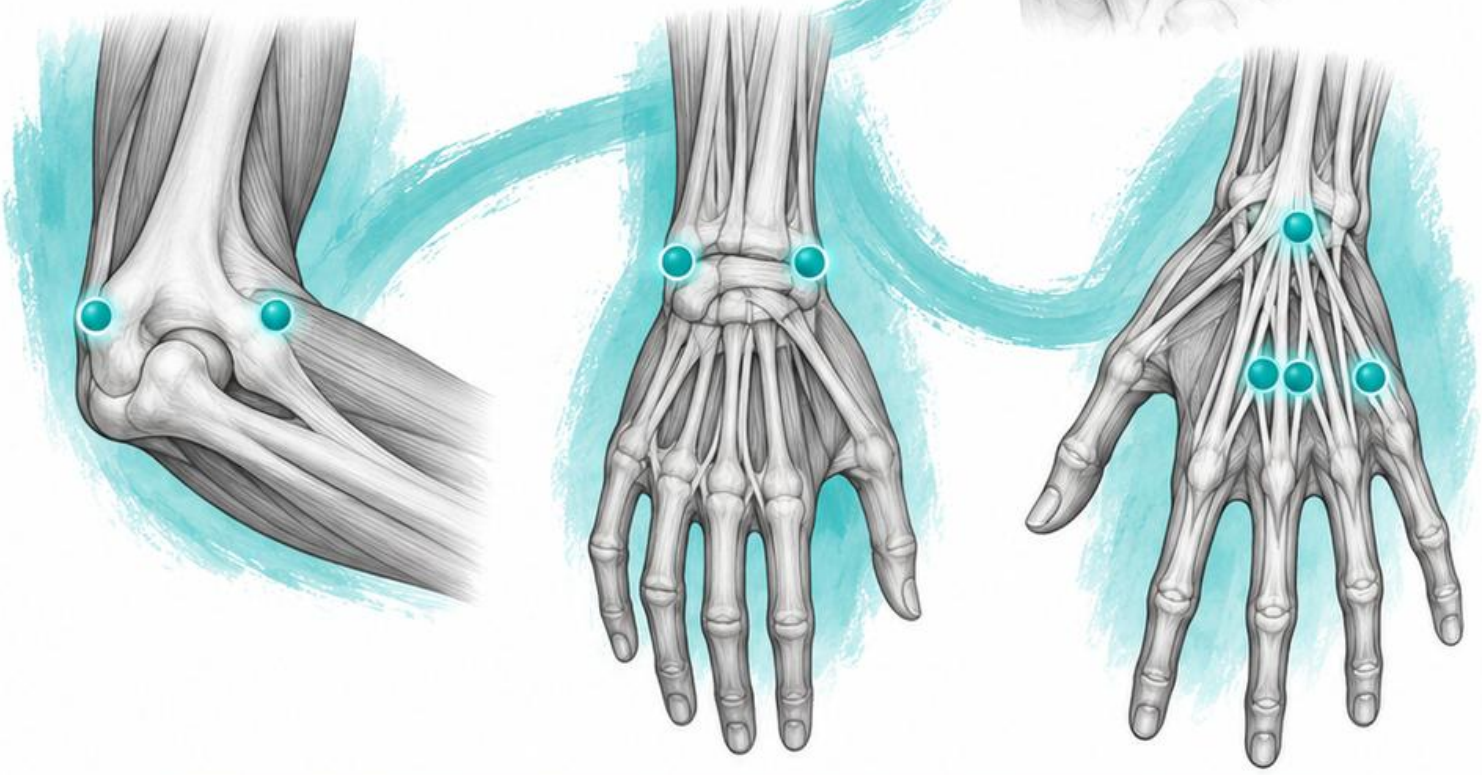

5. Wróć do pozycji aplikacji i potwierdź punkty. Zapisz niepewność zamiast udawać dokładność.

Sekwencja: kończyna dolna

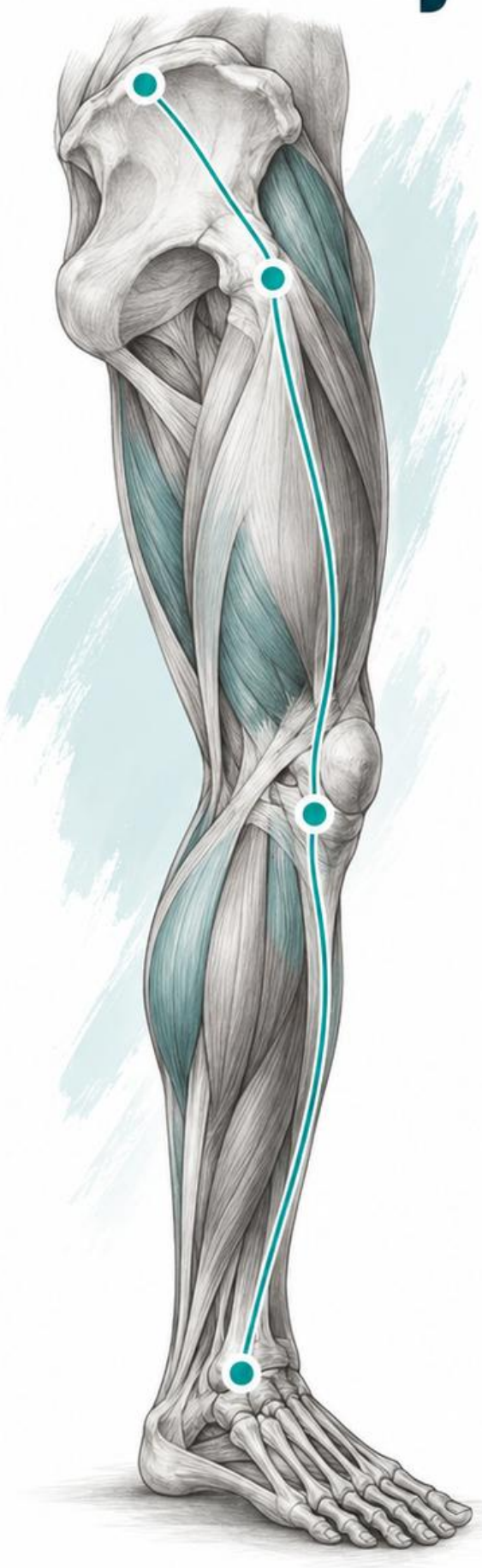

1. Zgoda i podparcie.
2. Grzebień biodrowy → krętarz większy.

3. Udo → rzepka → guzowatość piszczeli.
4. Kostki → punkty kostne stopy.

5. Potwierdź dostępne mięśnie bezbolesnym ruchem. Sprawdź ponownie po zmianie pozycji.

! Nie wykonuj głębokiego poszukiwania w dole podkolanowym ani przy szyjce strzałki.

KRĘG C7

PALPACJA WYROSTKA KOLCZYSTEGO

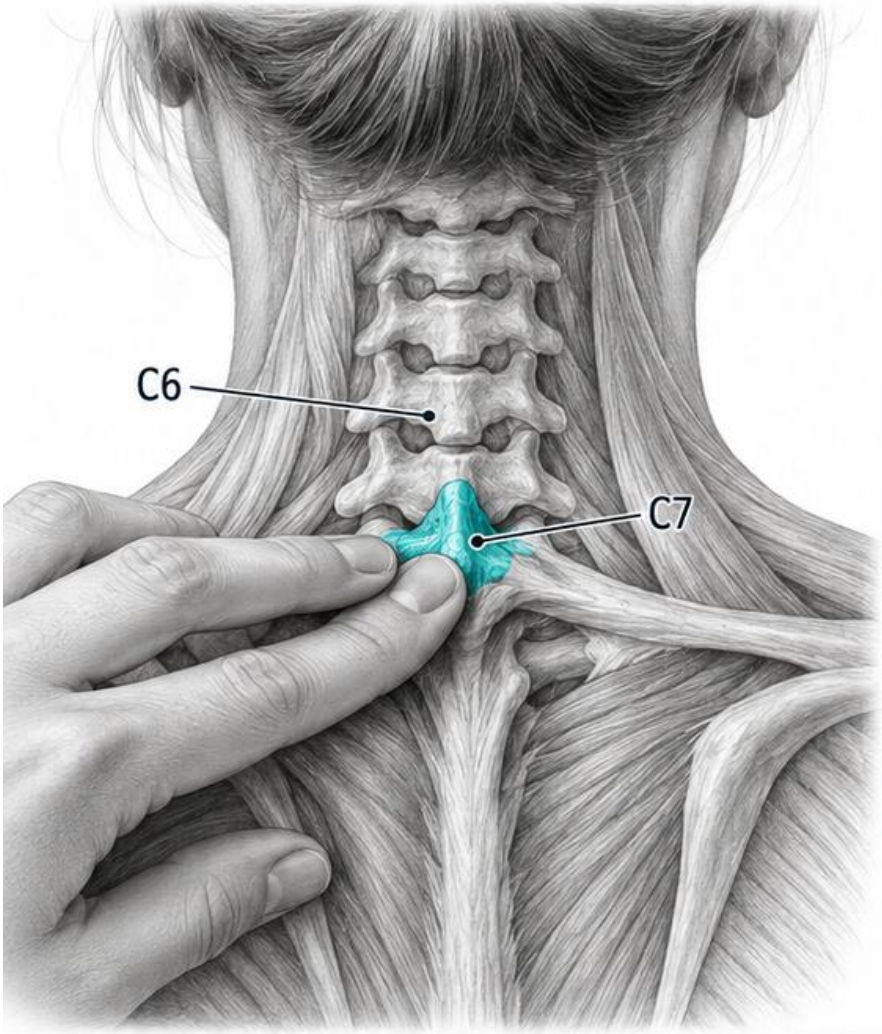

Sprawdź rozumienie

1. **Czy najbardziej wystający punkt dolnej szyi zawsze jest C7?**

Odpowiedź: nie; wymaga potwierdzenia.

2. **Czy tkliwość wskazuje pewnie uszkodzony mięsień?**

Odpowiedź: nie.

3. **Co zrobić przy mrowieniu?**

Odpowiedź: przerwać ucisk i ocenić objaw.

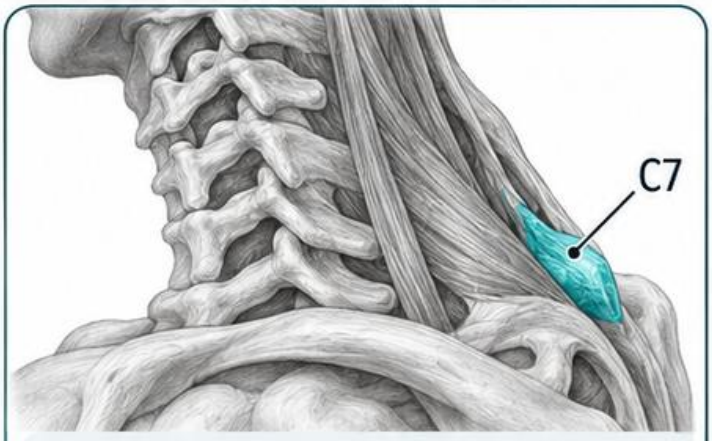

Widok boczny – wyrostek kolczysty C7.

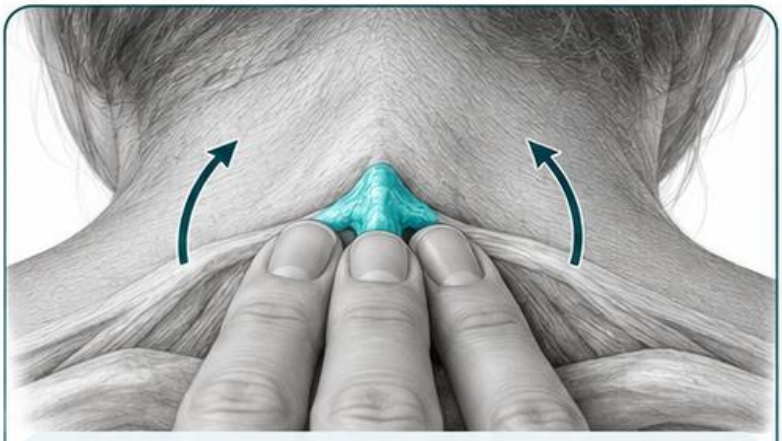

Palpacja i delikatny ruch w zgięciu i wyproście szyi.

Kryterium praktyczne:
nazwij punkt, pokaż sąsiednie struktury, uzasadnij ruch i wskaż ograniczenie. Wątpliwości wymagają powtórzenia pod nadzorem.

Źródła i granice pewności

OpenStax. Anatomy and Physiology 2e. Rozdziały 7, 8 i 11: kości, stawy oraz mięśnie.



Podręcznik: openstax.org/books/anatomy-and-physiology-2e

Nolet i wsp. Reliability and validity of manual palpation for the assessment of patients with low back pain. Chiropr Man Therap (2021). PMID: 34446040.



Atlas przedstawia orientację anatomiczną. Dokładność identyfikacji zależy od struktury, pozycji, budowy ciała i doświadczenia badającego.

Wynik palpacji łącz z wywiadem, funkcją i odpowiednim badaniem; nie rozpoznawaj choroby na podstawie pojedynczego punktu.